

ФЕДЕРАЛЬНОЕ ГОСУДАРСТВЕННОЕ БЮДЖЕТНОЕ
ОБРАЗОВАТЕЛЬНОЕ УЧРЕЖДЕНИЕ ВЫСШЕГО ОБРАЗОВАНИЯ
«САМАРСКИЙ ГОСУДАРСТВЕННЫЙ МЕДИЦИНСКИЙ УНИВЕРСИТЕТ»
МИНИСТЕРСТВА ЗДРАВООХРАНЕНИЯ РОССИЙСКОЙ ФЕДЕРАЦИИ

На правах рукописи

МЯКОТНЫХ МАКСИМ НИКОЛАЕВИЧ

ОСОБЕННОСТИ ВАРИАНТНОЙ И КЛИНИЧЕСКОЙ АНАТОМИИ ВОРОТНОЙ
ВЕНЫ

3.3.1 Анатомия человека

Диссертация
на соискание ученой степени
кандидата медицинских наук

Научный руководитель:
доктор медицинских наук,
профессор РАН
Колсанов Александр Владимирович

Самара 2021

ОГЛАВЛЕНИЕ

ВВЕДЕНИЕ.....	4
ГЛАВА 1. ОБЗОР ЛИТЕРАТУРЫ.....	12
1.1 Топографическая анатомия воротной вены.....	12
1.2 Вариантная анатомия конfluence воротной вены.....	16
1.3 Вариантная анатомия внутрпеченочного отдела воротной вены.....	20
1.4 Морфометрические характеристики воротной вены и ее ветвей.....	26
ГЛАВА 2. МАТЕРИАЛЫ И МЕТОДЫ ИССЛЕДОВАНИЯ.....	29
2.1 Дизайн исследования.....	29
2.2 Методика проведения МСКТ исследования.....	30
2.3 Построение полигональных трехмерных моделей воротной вены в программе «Автоплан»	32
2.4 Построение воксельных трехмерных моделей воротной вены в программе «Луч-С»	32
2.5 Изучение топографо-анатомических вариантов строения воротной вены.....	33
2.6 Морфометрия ствола воротной вены, её корней и ветвей.....	35
2.7 Вариационно-статистический анализ.....	38
ГЛАВА 3. ИНДИВИДУАЛЬНАЯ ИЗМЕНЧИВОСТЬ ТОПОГРАФО- АНАТОМИЧЕСКИХ ВЗАИМООТНОШЕНИЙ ВОРОТНОЙ ВЕНЫ.....	40
3.1 Вариантная анатомия конfluence воротной вены.....	40
3.2 Вариантная анатомия внутрпеченочного отдела воротной вены.....	44
3.3 Изменчивость уровня формирования воротной вены относительно позвоночного столба в связи с полом и возрастом.....	47
3.4 Изменчивость расположения ствола воротной вены по отношению к срединной сагиттальной плоскости.....	56
ГЛАВА 4. ИЗМЕНЧИВОСТЬ МОРФОМЕТРИЧЕСКИХ ХАРАКТЕРИСТИК СТВОЛА, КОРНЕЙ И ВЕТВЕЙ ВОРОТНОЙ ВЕНЫ.....	62
4.1 Индивидуальная изменчивость линейных размеров воротной вены.....	62
4.2 Изменчивость углов слияния корней воротной вены.....	67
4.3 Индивидуальная изменчивость линейных размеров селезеночной вены.....	74
4.4 Индивидуальная изменчивость линейных размеров верхней брыжеечной вены.....	80
4.5 Вариантная анатомия нижней брыжеечной вены.....	85
4.6 Вариантная анатомия левой и правой ветвей воротной вены.....	96
ГЛАВА 5. ОБСУЖДЕНИЕ РЕЗУЛЬТАТОВ ИССЛЕДОВАНИЯ.....	110
ВЫВОДЫ.....	124

ПРАКТИЧЕСКИЕ РЕКОМЕНДАЦИИ.....	125
ПЕРЕЧЕНЬ СОКРАЩЕНИЙ.....	126
СПИСОК ЛИТЕРАТУРЫ.....	127

ВВЕДЕНИЕ

Актуальность исследования

История изучения анатомии печени, ее сосудистого русла в целом и системы воротной вены в частности, насчитывает столетия и к настоящему времени опубликованы результаты большого количества исследований, посвященных изучению топографии, морфометрии и вариантной анатомии воротной вены, ее корней и ветвей. Эти исследования показали высокую степень изменчивости топографо-анатомических и морфометрических характеристик воротной вены, однако представленные данные весьма противоречивы (Kaur H.A., 2016; Munguti J., 2017).

В доступной литературе как в зарубежной, так и в отечественной отсутствуют сведения о единой терминологии и систематизации анатомических вариантов воротной вены, отмечается отсутствие единых подходов и принципов изучения её в вариантной анатомии. Так, по-прежнему, нет единой классификации вариантов формирования и деления воротной вены (Sztika D., 2011; Sureka B., 2015; Lowe M.C., 2016; Munguti J., 2017; Колсанов А.В., 2017; Khanam N., 2018; Коваленко Н.А., 2019). Нет общности в определении того, что считать корнем воротной вены, а что ее притоком (Chevrel J.P., 1995; Chaijaroonkhanarak W., 2010; Krumm P., 2011; Khamanarong K., 2015).

Значительно разнятся представленные данные о морфометрических характеристиках воротной вены, весьма противоречивы данные о ее крайних формах и диапазоне анатомических различий, продолжаются дискуссии о границах нормы, за которыми начинается патология (Rapota M., 2016; Kaur H., 2016; Luntsi G. et al, 2016; Калинин Р.Е., 2016; Гайворонский И.В., 2018; Коваленко Н.А., 2019). Современные определения описывают крайние формы как отклонение от «нормы» без явного нарушения функции анатомо-физиологической системы, но само понятие о норме весьма дискуссионно. То, что считается нормальным в отношении строения человеческого тела, является произвольным и основано на опыте морфологических исследований или соглашениях между специалистами и может значительно различаться (Kachlik D., 2020).

На сегодняшний день в медицине все чаще рассматривается вопрос индивидуализации при определении нормы и ее границ, но исследования характеризующие диапазон анатомических различий воротной вены, определяемый полом, возрастом или конституциональными особенностями человека практически не встречаются, а доступные данные зачастую противоречат друг другу (Chaijaroonkhanarak W., 2010; Adeyekun A.A. et al., 2014; Gemechu G. et al., 2015; Ibinaiye P.O., 2015; Saha N. et al., 2015; Luntsi G. et al., 2016; Filemban S. et al., 2019; Басий Р.В., 2019).

В оценке анатомических вариаций важную роль играет надежная визуализация области интереса. При изучении воротной вены традиционно использовали методы препарирования,

инъекционные и коррозионные методики на трупе. Эти методы анатомического исследования, используемые на протяжении нескольких столетий, актуальны и по сей день, но они дают возможность изучать вариантную анатомию лишь *post mortem*. Посмертные изменения и несоблюдение методики выполнения исследования могут в значительной мере исказить полученные результаты (Соколов Д.А., 2016). Расширение научно - технических возможностей медицины, появление современных средств диагностики и визуализации, таких как мультиспиральная компьютерная томография (МСКТ), магнитно-резонансная томография (МРТ), ультразвуковое сканирование, прижизненная эндоскопия сделало возможным изучить варианты строения органов и их систем, установить диапазон изменчивости и ожидаемые варианты анатомии исследуемого органа у каждого конкретного пациента *in vivo* (Schmidt S., 2008; Ефанов М.Г., 2009; Левенец С.В., 2014; Соколов Д.А., 2016; Колсанов А.В., 2017; Kimura, W, 2019).

Каждый метод прижизненной визуализации имеет свои особенности в выявлении и изображении анатомических структур, однако все они имеют ряд явных положительных качеств и преимуществ перед традиционными анатомическими методами: возможность установления диапазонов индивидуальных различий, возрастных изменений и половых различий на гораздо большем объеме исследовательских выборок; получение морфометрических данных для математического анализа; получение данных о функциональной изменчивости анатомических структур живого человека; возможность однотипного исследования изменений в анатомическом строении и топографии органов и областей в условиях нормы, при патологии и после объемных оперативных вмешательств (Каган И.И., 2018).

Следует подчеркнуть, что прижизненное изучение особенностей строения и топографии органов и областей имеет прикладное значение для целей и задач различных разделов клинической медицины. Хотя многие анатомические варианты не требуют внимания клинициста, некоторые из них могут представлять диагностические проблемы или вызывать трудности при хирургических вмешательствах (Georgiev, G.P., 2017). Именно анатомические вариации воротной вены имеют критическое значение и зачастую определяют тактику хирурга при всех видах резекции печени, ее трансплантации, эмболизации воротной вены и трансъюлярном внутриворотном портосистемном шунтировании (TIPS). Внимание к анатомии воротной вены на этапе предоперационного планирования может предотвратить серьезные интраоперационные осложнения (Soyer P., 1995; Akgul E., 2002; Covey A.M. et al., 2004; Varoti G. et al., 2004; Кос Z. et al. 2007; Catalano O.A., 2008; Ayad A., 2008; Ефанов М.Г., 2009; Krumm P. et al., 2011; Рзаев Р.Т., 2012; Sapna M., 2015; Munguti J. et al., 2017; Iqbal S., 2017; Gupta D., 2017).

Для хирургического планирования зачастую необходимо понимать пространственную

анатомию области хирургического вмешательства во всей ее сложности, видеть одновременно и вариации ветвления сосудов, и патологические очаги, и особенности топографии области интереса. Активное внедрение современных методов прижизненной визуализации, таких как мультиспиральная компьютерная томография (МСКТ), позволяет реконструировать трехмерную структуру органов. 3D-модели дают полное объемное представление об особенностях анатомии органов и систем, есть возможность детализации органных систем для поиска причинно-следственных связей возникших патологических изменений. Построение персонифицированных 3D моделей обеспечит врачей новой формой представления информации об изменении состояния и особенностях функционирования внутренних органов пациента, что позволяет врачу использовать системный подход к реализации высококвалифицированной медицинской помощи пациенту.

В связи с вышеизложенным, актуальным является необходимость проведения более детального изучения и систематизации имеющихся данных о прижизненных топографо-анатомических и морфометрических особенностях ветвей, корней и ствола воротной вены. Изучение данных параметров у взрослых людей в возрастном и половом аспекте методами персонифицированной трехмерной реконструкции послужит важным вкладом в решении актуальной научной проблемы – вариантной анатомии воротной вены, имеющей как теоретическое, так и практическое значение.

Степень разработанности темы исследования

В специальной литературе как в иностранной, так и в русскоязычной представлено достаточно работ, посвященных вариантной анатомии воротной вены. Однако, в доступных работах, посвященных вариантам формирования и деления воротной вены, нет общности терминологии и отсутствуют единые классификации, что приводит к разночтениям в интерпретации полученных результатов.

В многочисленных работах, изучающих морфометрические характеристики ствола, корней и ветвей воротной вены, полученные результаты зачастую неоднозначны или вовсе противоречат друг другу. Это прежде всего связано с использованием различных методик визуализации объектов исследования как на трупном материале, так и прижизненно, а также различиями в объемах выборок. А работы по сравнению морфометрических характеристик системы воротной вены, полученных на трупном материале и при различных методах прижизненной визуализации, практически отсутствуют. Крайне мало работ, посвященных пространственной анатомии воротной вены, ее корней и ветвей, а эти данные, несомненно, представляют интерес в гепатобилиарной хирургии.

Таким образом, противоречия результатов исследований, разноплановость подходов к

изучению вариантной анатомии воротной вены, необходимость обобщения существующих данных по индивидуальной изменчивости воротной вены определяют актуальность данного исследования.

Цель исследования

Изучить особенности вариантной анатомии воротной вены, её корней и ветвей по данным мультиспиральной компьютерной томографии брюшной полости с трёхмерным моделированием.

Задачи исследования

1. Изучить варианты формирования воротной вены методом прижизненной визуализации с помощью мультиспиральной компьютерной томографии с трехмерным моделированием с учетом пола пациентов.
2. Изучить варианты ветвления воротной вены методом мультиспиральной компьютерной томографии с трехмерным моделированием с учетом пола пациентов.
3. Дать оценку гендерных и возрастных отличий топографо-анатомических отношений ствола воротной вены и области ее конfluence с учетом пола и возраста пациентов.
4. Выявить прижизненное изменение линейных размеров и угловых характеристик корней, ствола и ветвей воротной вены взрослых людей с учетом возраста и пола методом мультиспиральной компьютерной томографии с трехмерным моделированием.

Научная новизна

Получены новые и уточнены уже имеющиеся данные по вариантам и уровням формирования воротной вены у взрослых людей обоего пола с помощью анализа архивных данных томографических исследований.

Впервые проведен анализ вариантов ветвления воротной вены с учетом пола пациентов с использованием МСКТ с трехмерным моделированием (свидетельство о государственной регистрации программы для ЭВМ № 2020661023).

Впервые исследована индивидуальная изменчивость топографо-анатомических отношений воротной вены с учетом гендерных и возрастных различий (свидетельство о государственной регистрации программы для ЭВМ № 2020660434).

Получены новые и уточнены уже имеющиеся данные о морфометрических характеристиках корней, ствола и ветвей воротной вены у взрослых людей в зависимости от пола и возраста обследованных пациентов.

Выявленные закономерности вариантной анатомии воротной вены использованы в

клинической и хирургической практике при предоперационной подготовке к резекции печени, трансъюгулярному внутривеночному портосистемному шунтированию (TIPS), а также при трансплантации печени.

Теоретическая и практическая значимость исследования

Результаты исследования внедрены в учебный процесс кафедры оперативной хирургии и клинической анатомии с курсом инновационных технологий ФГБОУ ВО СамГМУ при изучении разделов «Клиническая анатомия и оперативная хирургия печени», «Хирургическая анатомия сосудов» и кафедры анатомии человека ФГБОУ ВО СамГМУ при изучении разделов «Анатомия печени» и «Ангиология».

Сведения о вариантах формирования и ветвления воротной вены, уровне ее формирования и расположения относительно срединной сагиттальной плоскости используются в работе Центра гепатопанкреатобилиарной хирургии и портальной гипертензии и хирургического отделения пересадки органов Клиник ФГБОУ ВО СамГМУ при предоперационной подготовке к резекции печени, трансъюгулярному внутривеночному портосистемному шунтированию (TIPS) и при проведении трансплантации печени.

Полученные данные использованы при разработке 3D атласа человеческого тела для интерактивного анатомического стола «Пирогов».

Методология и методы диссертационного исследования

Данная работа представляет собой клиническое исследование. Объектом исследования являлись: воротная, селезеночная, верхняя и нижняя брыжеечные вены, а также левая и правая ветви воротной вены.

Основу исследования составил анализ результатов МСКТ органов брюшной полости 224 пациентов обоего пола без патологии из архива Клиник Самарского государственного медицинского университета за 2018–2019 годы. Анализ МСКТ-грамм проводился с помощью программ «Луч-С» и «Автоплан», разработанных в ФГБОУ ВО СамГМУ Минздрава России. Вариационно-статистическая обработка количественных данных проведена с помощью программного обеспечения класса электронных таблиц Microsoft Excel 2010 и пакета прикладных программ «Statistica-6» (Statsoft, 1999). Был создан архив полученных при исследовании МСКТ-ангиограмм. Все необходимые для исследования МСКТ-изображения органов брюшной полости в трех проекциях и трехмерные модели были сохранены в электронном виде. Диссертационное исследование было одобрено Комитетом по биоэтике ФГБОУ ВО СамГМУ Минздрава России № 208 от 05.06.2020г.

Основные положения выносимые на защиту

1. Формирование и ветвление воротной вены характеризуются широким диапазоном вариантов. Для ствола воротной вены характерны 3 основные варианта формирования: слияние верхней брыжеечной вены и общего ствола, образованного селезеночной и нижней брыжеечной венами; слияние общего брыжеечного ствола и селезеночной вены; слияние селезеночной, верхней брыжеечной и нижней брыжеечной вен в одной точке. Для деления воротной вены характерна бифуркация на правую и левую ветви. Варианты формирования и ветвления не зависят от пола.
2. Проекция конfluence воротной вены располагается в диапазоне от нижнего края ThXII позвонка до верхнего края LII позвонка с преимущественным расположением на уровне тела LI позвонка в проекции правого его края. Проекция конfluence воротной вены не изменяется с полом и возрастом.
3. Индивидуальные различия прижизненных линейных размеров и угловых характеристик ствола, ветвей и корней воротной вены составляют правильный диапазон, в котором минимальные и максимальные величины наблюдаются наиболее редко, а значения, соответствующие диапазону $M \pm \sigma$ встречаются наиболее часто.
4. Линейные размеры воротной вены и ее корней имеют гендерные различия, но не коррелируют с возрастом.

Степень достоверности исследования

Степень достоверности результатов проведённого исследования определяется значительным и репрезентативным объёмом проанализированных архивных данных (n=224), современными методами исследования, которые соответствуют поставленным в работе цели и задачам. Научные положения, выводы и рекомендации, сформулированные в диссертации, подкреплены убедительными фактическими данными, наглядно представленными в приведенных таблицах и рисунках. Сформулированные в диссертации положения, выводы и практические рекомендации аргументированы и вытекают из анализа полученных данных.

Апробация результатов исследования

Основные положения работы доложены и обсуждены на научно-практической конференции с международным участием «Аспирантские чтения 2020: Молодые ученые — научные исследования и инновации» (Самара, 2020), V Российском национальном конгрессе с международным участием «Трансплантация и донорство органов» (Москва, 2021), 1-ой международной научно-практической конференции «3D-технологии в клинической анатомии» (Самара, 2021), всероссийской научно-практической конференции с международным участием

«Аспирантские чтения 2021: Молодые ученые — медицине» (Самара, 2021)

Апробация диссертации проведена на межкафедральном собрании кафедр оперативной хирургии и клинической анатомии с курсом инновационных технологий, анатомии человека, гистологии и эмбриологии, общей и клинической патологии: патологической анатомии и патологической физиологии, лучевой диагностики и лучевой терапии, института экспериментальной медицины и биотехнологий Федерального государственного бюджетного образовательного учреждения высшего образования «Самарский государственный медицинский университет» Министерства здравоохранения Российской Федерации» (протокол №1 от 11.06.2021).

Личный вклад автора в проведенное исследование

Диссертационное исследование является результатом самостоятельной работы автора от постановки цели и задач до анализа полученных данных и выводов

Автором проведен отбор и анализ отечественной и мировой литературы о вариантной анатомии воротной вены, определена цель и основные задачи исследования. Самостоятельно разработаны дизайн и методика проведения диссертационного исследований. Лично автором выполнен отбор 224 компьютерных томограмм органов брюшной полости, построение трехмерных моделей в программах «Луч-С» и «Автоплан», морфометрия объектов исследования, статистическая обработка, анализ и оценка результатов.

На основании полученных результатов в соавторстве разработаны и внедрены в клиническую практику программы принятия клинического решения при резекции печени и стентировании воротной вены. На все разработанные программы получены свидетельства о регистрации программ для ЭВМ. Предложена актуальная перспектива дальнейшей разработки темы.

Связь темы диссертации с планом основных научно–исследовательских работ университета

Диссертационная работа выполнена в соответствии с комплексной темой НИР кафедры оперативной хирургии и клинической анатомии с курсом инновационных технологий ФГБОУ ВО СамГМУ Минздрава России «Оптимизация диагностики, лечения и организация медицинской помощи методом трансплантации органов и тканей с использованием информационно-вычислительной техники» (номер государственной регистрации АААА-А17-117011210020–8 от 12.01.2017).

Соответствие диссертации паспорту научной специальности

Диссертационное исследование соответствует паспорту научной специальности 3.3.1 –

Анатомия человека: анализ и градация разнообразных вариантов, индивидуальных особенностей и аномалий организации тела человека; исследование строения тела живого человека с применением разнообразных клинических и инструментальных факторов.

Публикации по теме работы

По результатам диссертационного исследования опубликовано 6 печатных работ, в том числе 5 статей в рецензируемых научных изданиях, рекомендованных Высшей аттестационной комиссией при Министерстве науки и высшего образования Российской Федерации. По результатам исследования получено 2 свидетельства о регистрации программ для ЭВМ.

Объем и структура диссертации

Диссертация изложена на 146 страницах машинописного текста и состоит из введения, 5 глав, обсуждения, выводов, практических рекомендаций, перечня сокращений, списка литературы, включающего 256 источников (из них 62 отечественных и 194 иностранных). Работа содержит 48 таблиц и иллюстрирована 62 рисунками.

ГЛАВА 1. ОБЗОР ЛИТЕРАТУРЫ

1.1 Топографическая анатомия воротной вены

Воротная вена (*vena portae*) – крупная системная вена длиной 5-10 см и диаметром 1-2 см, которая собирает венозную кровь и осуществляет венозный дренаж от органов поддиафрагмальной части пищеварительного тракта (до уровня нижней части ампулы прямой кишки), поджелудочной железы, брюшины, селезенки и внепеченочной билиарной системы (Кованов В.В., 1985; Островерхов Г.Е., 1998; Гайворонский И.В., 2000; Gallego С., 2002; Привес М.Г., 2003; Sureka В., 2015; Ibinaiye P.O. et al., 2015; Калинин Р.Е., 2016). Это не только самая крупная вена так называемой воротной системы печени, но и основное ее приносящее венозное звено, которое обеспечивает до 80% общего печеночного кровотока (Оскенбаева К.К., 2012; Munguti J., 2013; Ibinaiye P.O. et al., 2015; Милуков В.Е., 2017).

Воротная вена образуется при слиянии верхней брыжеечной вены (*vena mesenterica superior*), селезеночной вены (*vena lienalis*) и нижней брыжеечной вены (*vena mesenterica inferior*) позади головки поджелудочной железы чаще на уровне тела L1 позвонка. Далее она, направляясь под наклоном вправо и кверху и проходя позади начальной части двенадцатиперстной кишки, входит в состав печеночно-двенадцатиперстной связки, где располагается позади общего желчного протока и гастродуоденальной артерии и впереди от нижней полой вены. Дойдя до печени, воротная вена входит в ее паренхиму через углубление, называемое воротами печени, которое располагается на нижней (висцеральной) поверхности правой доли ближе к ее заднему краю. По ходу воротной вены в ней можно выделить четыре части: поджелудочную (участок, расположенный за поджелудочной железой); двенадцатиперстную (за ДПК); малую сальниковую (в толще печеночно-двенадцатиперстной связки) и печеночную (в толще ворот печени). В воротную вену впадают пузырная, околопупочные, левая и правая желудочные и предпривратниковая вены. На расстоянии 1–1,5 см от ворот печени, или внутри них, воротная вена делится на две ветви, более широкую – правую, вступающую в правую долю печени, и более узкую - левую, идущую в поперечном направлении от ворот печени влево и несущую кровь к левой и квадратной долям. В ряде случаев перед вступлением в печень воротная вена делится на три, а иногда и на четыре ветви. Установлено, что в нормальных условиях от 70 до 75 % крови из ствола воротной вены попадает в правую ее ветвь и лишь 25–30 % – в левую ветвь и, соответственно, в левую половину печени. В печени воротная вена распадается до уровня капилляров. Из системы воротной вены кровь попадает в систему нижней полой вены. (Douglas В.Е., 1950; Кованов В.В., 1985; Островерхов Г.Е., 1998; Гайворонский И.В., 2000; Gadzijev Е.М., 2002; Привес М.Г., 2003; Леонович А.Е., 2005; Draghi F. et al., 2007; Catalano O.A., 2008; Левенец С.В., 2009; Sztika

D., 2011; Гусейнов Т.С., 2013; Калинин Р.Е., 2016; Kaur H., 2016; Lowe M.C., 2016; Munguti J. et al., 2017).

Ток крови из системы воротной вены в полую вену осуществляется за счет градиента давления. В корнях и притоках воротной вены давление составляет 110–120 мм рт. ст. В воротной вене давление составляет 5–10 мм рт. ст., а в печеночных венах — менее 5 мм рт. ст. Таким образом, разность давлений в начальном и конечном отделах портального русла свыше 100 мм рт. ст., что обеспечивает поступательное движение крови (Бурякина С.А., 2011).

Согласно Д.Б. Бекову и соавт. (1988) выделяют три типа строения системы воротной вены: магистральный, рассыпной и смешанный. К магистральному типу строения системы воротной вены авторы относили наличие одного крупного удлиненного ствола воротной вены прямой или изогнутой формы (с дистальным слиянием притоков) с незначительным количеством притоков основного ствола и небольшим количеством анастомозов или их отсутствием. К рассыпному типу строения системы воротной вены относили наличие одного короткого ствола воротной вены (с проксимальным слиянием притоков) или нескольких сосудистых стволов, которые расположены рядом или параллельно друг другу с большим количеством притоков и венозных анастомозов как между отдельными, рядом расположенными сосудами, так и с венами, несущими кровь в другие бассейны. К смешанному типу строения системы воротной вены относили все промежуточные варианты. Установлено, что тип строения системы воротной вены зависит от телосложения. Так при долихоморфном телосложении преобладает магистральный тип строения воротной вены, при мезоморфном телосложении преобладает смешанный тип, при брахиморфном — рассыпной (Левенец С.В., 2009; Калинин Р.Е., 2016).

В системе воротной вены выделяют две группы анастомозов: порто-кавальные (гепатофугальные) и порто-портальные (гепатопетальные). Порто-кавальные анастомозы соединяют воротную вену с системой полых вен, минуя печень, порто-портальные анастомозы несут кровь непосредственно в печень. Порто-кавальные анастомозы находятся: в стенке брюшной части пищевода, в стенке прямой кишки, в передней и задней стенках брюшной полости. К порто-портальным анастомозам относят многочисленные заложенные в связках печени венозные стволы, наиболее крупные из них известны под названием добавочных воротных вен (вены Sappey) (Левенец С.В., 2009).

Как уже говорилось основными корнями воротной вены принято считать верхнюю брыжеечную, селезеночную и нижнюю брыжеечную вены. Верхняя брыжеечная вена собирает кровь от тонкой кишки, слепой кишки, восходящей ободочной и поперечной ободочной кишки, головки поджелудочной железы и от желудка через правую желудочно-сальниковую вену. Ее корнем является подвздошно-слепокишечная вена, а притоками – тощекишечные, подвздошные,

правая и средняя ободочные вены, нижние поджелудочные, двенадцатиперстная и правая желудочно-сальниковая вены (Gilfillan R.S., 1950; Кованов В.В., 1985; Островерхов Г.Е., 1998; Гайворонский И.В., 2000; Horton К.М. 2002; Привес М.Г., 2003; Кибалев И.Г., 2015).

Селезеночная вена обеспечивает отток крови от селезенки, дна и тела желудка, тела и головки поджелудочной железы. Ее корнями являются 3–5 экстраорганных вен I порядка в области ворот селезенки, а притоками – короткие желудочные, левая желудочно-сальниковая и поджелудочные вены (Chevrel J.P., 1995; Marks С., 1969; Кованов В.В., 1985; Островерхов Г.Е., 1998; Гайворонский И.В., 2000; Привес М.Г., 2003; Sztika D., 2011).

Нижняя брыжеечная вена начинается из венозного сплетения прямой кишки и осуществляет отток крови от сигмовидной кишки, нисходящей ободочной кишки и от левой половины поперечной ободочной кишки (Alexander W.F., 1952; Кованов В.В., 1985; Островерхов Г.Е., 1998; Гайворонский И.В., 2000; Horton К.М. 2002; Привес М.Г., 2003).

Известно, что магистральные сосуды системы воротной вены отличаются выраженной вариабельностью в отношении топографо-анатомических характеристик (Krumm P., 2011). В литературных источниках найдены сведения о ряде исследований, которые были посвящены изучению вариабельности топографо-анатомических взаимоотношений воротной вены.

В работах Гайворонского И.В. (2018) и Munguti J. (2017) представлены данные о вариабельности расположения зоны слияния корней (конфлюенса) воротной вены относительно поджелудочной железы. Согласно этим исследованиям наиболее часто формирование воротной вены происходило позади перешейка поджелудочной железы - в 72,3% и 59,5% наблюдений соответственно. В 18,9% и 21,4% наблюдений имело место слияния корней воротной вены на уровне верхнего края поджелудочной железы и в 8,8% и 19% соответственно – на уровне нижнего края поджелудочной железы.

В изученной литературе данные об уровне формирования воротной вены относительно позвоночного столба разнятся. Так по данным Коваленко Н.А. (2019) в 49,4% наблюдений слияние корней воротной вены наблюдалось на уровне тела LI позвонка. В 29,1% наблюдений ствол воротной вены формировался на уровне тела LII позвонка, в 20,3% - на уровне межпозвоночного диска между LI и LII позвонками, а в 1,3% на уровне нижнего края ThXII позвонка. В то же время в своих работах Каур Н.А. (2016) и Sztika D. (2011) указывали на преобладающее формирование воротной вены на уровне тела LII позвонка.

Sztika D. et al., (2011) в своей работе отмечают изменчивость расположения воротной вены относительно вертикальной плоскости. Ими выделено три варианта расположения воротной вены: наклоненный, при котором воротная вена образует угол 30-60° с вертикалью; вертикальный - воротная вена образует угол 10-30°; горизонтальный - воротная вена образует угол 60-80°. Преимущественно встречались наклоненный (60%) и горизонтальный (35%)

варианты, что было подтверждено в исследовании Гайворонского И.В. в 2018 году. В его исследовании наклоненный и горизонтальный варианты встречались в 58% и 40% наблюдений соответственно.

К вариантам анатомии также относятся врожденные аномалии воротной вены, которые являются результатом аберрантного развития воротной вены в ранний период эмбрионального развития. Врожденное отсутствие воротной вены - крайне редкая аномалия. При этом врожденное отсутствие воротной вены зачастую сочетается с другой врожденной сосудистой патологией различной степени тяжести. При отсутствии воротной вены верхняя и нижняя брыжеечные и селезеночная вены обходят печень и дренируются или общим коротким стволом или по отдельности непосредственно в нижнюю полую вену, левую почечную вену, левую печеночную вену или левые подвздошные вены (Laverdiere J.T., 1995; Niwa T., 2002; Pichon N., 2003; Dahlan M., 2005; Леонович А.Е., 2005; Hu G-H., 2008; Gadodia A., 2011; Sam C.J., 2011; Asran M.K., 2012; Pathak A., 2012; Tyraskis A., 2017; Santos L. 2017).

В литературе описаны случаи удвоение воротной вены. В этом случае основной ствол воротной вены является продолжением селезеночной вены, а добавочная воротная вена формируется слиянием нижней и верхней брыжеечной вен. Добавочная воротная вена имеет калибр в диапазоне от 1/5 до 1/3 диаметра основной воротной вены, похожа по длине или немного длиннее основной воротной вены. Расположена добавочная воротная вена параллельно и справа от основной воротной вены и чаще имеет извитой ход. Дренируется она в правую долю печени, сливаясь с правыми ветвями основной воротной вены (Zhang J.S., 1996; Ito K., 1997; Dighe M., 2009; Özbülül N. I., 2011).

Другой редкой патологией является преуоденальная воротная вена. Зачастую преуоденальная воротная вена сочетается с другими аномалиями строения, такими как кольцевидная поджелудочная железа, атрезия желчевыводящих путей, преуоденальный общий желчный проток и сосудистые мальформации. Основным клиническим значением преуоденальной воротной вены является её роль в этиологии кишечной непроходимости. Это может быть связано с внешним сдавлением двенадцатиперстной кишки стволом воротной вены или ассоциированными сосудистыми мальформациями (Stevens J.C., 1978; Esscher T., 1980; Fernandes E.T., 1990; Choi S.O., 1995; Ito K., 1997; Kamitani T., 2004; Yi S.Q., 2004; Eltayeb A.A., 2012; Goussous N., 2017).

К другим атипичным вариантам анатомии воротной вены можно отнести: множественные верхние брыжеечные вены, соединяющиеся с селезеночной веной (Knight H.O., 1921); множественные тощекишечные вены, впадающие как в верхнюю брыжеечную, так и селезеночную вены (Al-Awad A., 2012; Nayak S.B., 2013); слияние верхней брыжеечной, селезеночной и нижней брыжеечной вен в одной точке и впадение левой желудочной вены в

верхнюю брыжеечную вену до ее присоединения к селезеночной вене (Gorantla V.R., 2007); предпанкреатическое образование воротной вены (Inoue M., 2003; Krumm P., 2011; Chitra P.S., 2014), кольцевидная поджелудочная железа, охватывающая воротную вену (Ахтанин Е.А., 2018), левостороннее расположение воротной вены при situs viscerum inversus (Duncan N.D., 2007).

1.2 Вариантная анатомия конfluence воротной вены

В классических анатомических описаниях формирование воротной вены описывается как слияние верхней брыжеечной вены (ВБВ) и селезеночной вены (СВ), которая образует единый ствол с нижней брыжеечной веной (НБВ) и именно такой вариант формирования воротной вены принято считать «типичным» (Кованов В.В., 1985; Островерхов Г.Е., 1998; Гайворонский И.В., 2000; Привес М.Г., 2003; Калинин Р.Е., 2016; Munguti J., 2017). Однако подобное положение дел встречается не всегда. По данным различных авторов частота такого варианта конfluence колеблется от 24% до 72,3% (Purcell H.K., 1951; Graf O., 1997; Chaijarookhanarak W., 2010; Raut R.S., 2015; Кибалев И.Г., 2015; Khamanarong K., 2015; Колсанов А.В., 2017; Гайворонский И.В., 2018; Коваленко Н.А. 2019). Исследования показали, что воротная вена отличается выраженной вариабельностью в отношении вариантов ее формирования, при этом наибольшей вариабельностью характеризуется нижняя брыжеечная вена. И именно варианты впадения нижней брыжеечной вены в большей степени определяют анатомические варианты конfluence воротной вены (Sztika D., 2011; Munguti J., 2017; Khanam N., 2018; Коваленко Н.А., 2019).

Несмотря на большое количество работ, посвященных изучению вариантов формирования воротной вены, в литературе не найдено единой классификации вариантов ее формирования. Одни авторы относят к корням воротной вены только селезеночную, верхнюю и нижнюю брыжеечные вены и классифицировали варианты ее конfluence в зависимости от особенностей слияния этих вен (Chevrel J.P., 1995; Chaijaroonkhanarak W., 2010). Другие авторы относят к вариантам формирования ствола воротной вены не только вариации слияния её корней, но и притоков, таких как добавочные брыжеечные вены или левая желудочная вена и, соответственно, строят свои классификации типов конfluence с учетом этих вен (Thompson A., 1889; Аляви Р.А., 1975; Krumm P., 2011; Khamanarong K., 2015).

Thompson A. (1889) одним из первых предпринял попытку классифицировать варианты формирования воротной вены. Он выделил четыре типа конfluence воротной вены по слиянию четырех вен. В 2015 году Khamanarong K. et al. подтвердили классификацию Thompson A. и дополнили её пятым типом (Рисунок 1).

Тип I - нижняя брыжеечная вена впадает в селезеночную вену, а левая желудочная вена впадает

непосредственно в воротную вену;

Тип II - левая желудочная вена впадает в селезеночную вену, а нижняя брыжеечная вена впадает в верхнюю брыжеечную вену;

Тип III - левая желудочная и нижняя брыжеечная вены впадают в селезеночную вену;

Тип IV - левая желудочная вена впадает непосредственно в воротную вену, в то время как нижняя брыжеечная вена впадает в верхнюю брыжеечную вену.

Тип V (по Khamanarong K. et. al.) - левая желудочная вена впадает непосредственно в воротную вену, а нижняя брыжеечная вена впадает в угол, образованный слиянием верхней брыжеечной и селезеночной вен.

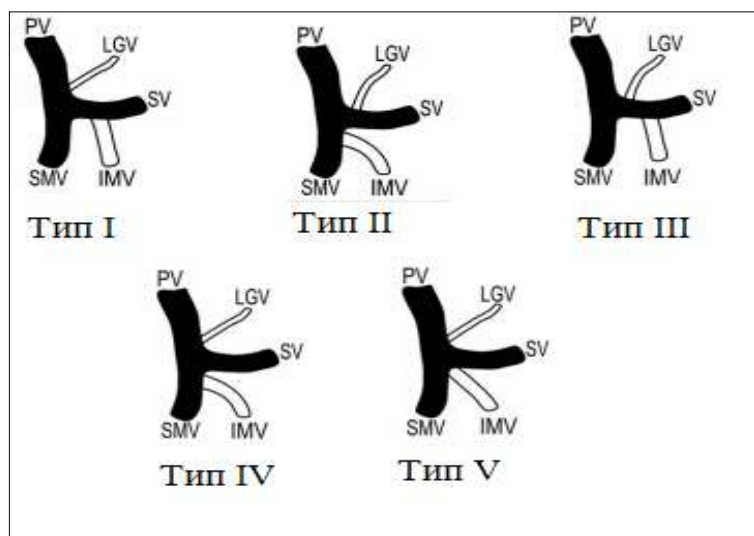


Рисунок 1 - Варианты формирования воротной вены по Thompson A. (1889) с V типом по Khamanarong K. et al. (2015). Обозначения: PV – воротная вена, LGV – левая желудочная вена, SV – селезеночная вена, IMV – нижняя брыжеечная вена, SMV – верхняя брыжеечная вена.

Аляви Р.А. (1975) выделял четыре типа конfluence воротной вены:

Тип I - воротная вена образована слиянием верхней брыжеечной и селезеночной вен (нижняя брыжеечная вена отсутствует);

Тип II - воротная вена образована слиянием верхней брыжеечной, селезеночной и левой желудочной вен;

Тип III - воротная вена образована слиянием верхней брыжеечной, селезеночной и нижней брыжеечной вен;

Тип IV - воротная вена образована слиянием верхней брыжеечной, селезеночной, нижней брыжеечной и левой желудочной вен.

Chevrel J.P. (1995) в своем исследовании описал четыре варианта формирования ствола воротной вены:

Тип I - селезеночная вена образует общий ствол с нижней брыжеечной веной, который далее соединяется с верхней брыжеечной веной (типичный вариант);

Тип II - верхняя и нижняя брыжеечные вены образуют общий ствол, который объединяется с селезеночной веной;

Тип III – ствол воротной вены образуется путём объединения трех корней в одной точке;

Тип IV - нижняя брыжеечная вена сливается как с селезеночной веной, так и с верхней брыжеечной веной. Автором была подчеркнута преимущественная частота первых трех вариантов.

Chaijaroonkhanarak W. et al. (2010) в своей работе представили классификацию, включающую два типа и два подтипа формирования воротной вены:

Тип I: формирование воротной вены путем объединения верхней брыжеечной и селезеночной вен;

Подтип Ia: впадение нижней брыжеечной вены в селезеночную вену;

Подтип Ib: впадение нижней брыжеечной вены в верхнюю брыжеечную вену;

Тип II: формирование воротной вены путем слияния верхней брыжеечной, селезеночной и нижней брыжеечной вен в одной точке.

Krumm P. et al. (2011) проанализировав данные 150 МСКТА предложили классификацию, которая получила широкое распространение:

Тип A – слияние верхней брыжеечной вены и общего ствола, образованного нижней брыжеечной и селезеночной венами (типичный вариант);

Тип B – верхняя брыжеечная, нижняя брыжеечная и селезеночная вены сливаются в одной точке;

Тип C – слияние селезеночной вены и общего ствола, образованного нижней брыжеечной и верхней брыжеечной венами;

Тип D – добавочная брыжеечная вена входит в угол слияния брыжеечных и селезеночной вен, как в типе B;

Тип E – аналогичен типу A с двумя равными стволами нижней брыжеечной вены и добавочной брыжеечной вены, нижняя брыжеечная вена впадает в селезеночную вену;

Тип F – аналогичен типу E, нижняя брыжеечная вена впадает в добавочную брыжеечную вену, та в свою очередь равна в диаметре верхней брыжеечной вене и впадает в угол слияния верхней брыжеечной вены и селезеночной вены;

Тип G – аналогично типу A, но добавочная брыжеечная вена и нижняя брыжеечная вена впадают в селезеночную вену в одной точке;

Тип H – нижняя брыжеечная вена отсутствует;

Тип I – аналогичен типу A – нижняя брыжеечная вена впадает в селезеночную вену, но между нижней брыжеечной веной и верхней брыжеечной веной имеется добавочная брыжеечная вена;

Тип J – нижняя брыжеечная вена равна в диаметре верхней брыжеечной вене и впадает в угол

слияния нижней брыжеечной и селезеночной вен.

Как говорилось выше, классические анатомические описания определяют «типичный» вариант конfluence воротной вены как слияние верхней брыжеечной вены с единым стволом, образованным селезеночной и нижней брыжеечной венами, а все другие варианты характеризуют как «атипичные» анатомические варианты, которые встречаются с частотой от 28% (Гайворонский И.В., 2018) до 76% (Колсанов А.В., 2017) (Таблица 1).

Таблица 1 - Варианты формирования воротной вены по данным литературы, %.

Автор	Вариант конfluence ВВ			
	НБВ впадает в СВ («типичный» вариант)	НБВ впадает в ВБВ	НБВ впадает в угол слияния ВБВ и СВ	Другие варианты конfluence ВВ
Gilfillan, R.S. et al. (1950)		85	15	-
Purcell, H.K. et al. (1951)	28	53	19	-
Graf, O. et al. (1997)	56	26	18	-
Chaijarookhanarak, W. et al. (2010)	58,46	26,15	15,38	-
Krumm, P. et al. (2011)	37,6	19,2	28,8	11,6
Гусейнов Т.С. (2013)		84	16	-
Rameshbabu, C. S. (2013)	38	29,3	32,7	-
Raut, R.S. (2015)	30	22,5	47,5	-
Кибалев И.Г. (2015)	64,9	10,8	24,3	-
Khamanarong, K. (2015)	55,45	43,13	1,42	-
Калинин Р.Е. (2016)	43,9	26,8	29,3	-
Munguti, J. (2017)	35,7	38,1	26,2	-
Колсанов А.В. (2017)	24	36	18	21
Гайворонский И.В. (2018)	72,3	22,3	4,7	0,7
Коваленко Н.А. (2019)	69,6	22,2	6,3	1,9

Ряд исследователей указывает, что среди «атипичных» вариантов формирования воротной вены преобладает вариант, при котором нижняя брыжеечная вена впадает в верхнюю брыжеечную вену, образуя с ней общий ствол. Так согласно Purcell H.K. (1951) такой вариант встречается в 53% наблюдений, в то время как впадение нижней брыжеечной вены в угол слияния верхней брыжеечной и селезеночной вен - в 19 % наблюдений. Chaijarookhanarak W. (2010) указывает, что указанные варианты встречаются в 26,15% и 15,38% наблюдений соответственно. Khamanarong K. (2015) так же указывает на преобладание среди «атипичных» вариантов конfluence, при котором происходит впадение нижней брыжеечной вены в верхнюю брыжеечную вену. Такой вариант встречается в 43,13% наблюдений, в то время как впадение нижней брыжеечной вены в угол слияния верхней брыжеечной и селезеночной вен лишь в 1,42% наблюдений. Другая часть авторов указывает на преобладание «атипичного» варианта, при котором нижняя брыжеечная вена впадает в угол слияния верхней брыжеечной и селезеночной вен. По данным Krumm P. et al. (2011) такой вариант формирования воротной вены встречался в

28,8% наблюдений в то время, как слияние брыжеечных вен - в 19,2% наблюдений. В работе Raut R.S. (2015) указанные варианты формирования воротной вены встречались в 47,5% и 22,5% наблюдений соответственно.

Хотя большинство авторов указывают на преобладание «типичного» варианта формирования воротной вены, Purcell H.K. et al. (1951), Munguti J. (2017) и Колсанова А.В. (2017) указывают, что слияние селезеночной вены с общим стволом брыжеечных вен преобладает над всеми другими типами конfluence. В то же время Raut R.S. (2015) указывает, что впадение нижней брыжеечной вены в угол слияния верхней брыжеечной и селезеночной вен преобладает над другими вариантами конfluence.

Другие варианты конfluence, такие как отсутствие нижней брыжеечной вены и впадение добавочной брыжеечной вены в верхнюю брыжеечную или селезеночную вены, встречались по данным литературных источников с частотой от 0,7% (Гайворонский И.В., 2018) до 21% (Колсанов А.В., 2017).

1.3 Вариантная анатомия внутриворотной ветви воротной вены.

Нормальная анатомия внутриворотной ветви воротной вены определяется следующим образом: в воротах печени воротная вена дихотомически делится на две ветви первого порядка: правую и левую, соответственно правой и левой долям печени. Правая ветвь шире левой; она вступает через ворота печени в толщу правой доли органа, где делится на переднюю восходящую и заднюю нисходящую ветви второго порядка. Передняя и задняя ветви делятся на сегментарные ветви третьего порядка. Передняя восходящая ветвь снабжает кровью V и VIII сегменты, задняя нисходящая ветвь снабжает кровью VI и VII сегменты. Левая ветвь длиннее правой; направляясь к левой части ворот печени, она в свою очередь по пути делится на поперечную часть, дающую ветви к хвостатой доле – хвостовые ветви, и пупочную часть, от которой отходят боковые и медиальные ветви в паренхиму левой доли печени. (Fraser-Hill M.A., 1990; Schmidt S. et al., 2008; Catalano O.A., 2008; Sureka B., 2015; Lowe M.C., 2016; Колсанов А.В., 2017).

Ветвление воротной вены легло в основу схемы сегментарного деления печени по портальной системе разработанную французским хирургом и анатомом Клодом Куино (C. Couinaud) в 1957 году. Эта работа имела важнейшее значение для гепатобилиарной хирургии, поскольку позволила выполнять анатомические резекции печени, ощутимо минимизировавшие кровопотерю и число послеоперационных осложнений. Согласно этой схеме, в печени выделяют 2 доли (правую и левую), 5 секторов и 8 сегментов. Сегменты, группируясь по радиусам вокруг ворот печени, входят в более крупные самостоятельные участки органа, называемые секторами. Под сектором понимают участок печени, кровоснабжаемый ветвью

воротной вены второго порядка. Сегментом печени является участок печени, соответствующий ветви воротной вены третьего порядка. Нумерация сегментов на висцеральной поверхности печени проводится в направлении от борозды нижней полой вены по часовой стрелке. В левой доле печени располагаются 1–4-й сегменты, в правой доле – 5–8-й сегменты (Кованов В.В., 1985; Couinaud С., 1999; Намазов Ф.У., 2006; Schmidt S., 2008; Lowe M.C., 2016; Миллюков В.Е., 2017; Лаптева М.Г., 2017).

По отношению к воротам печени выделяют три типа деления воротной вены — внепеченочный, смешанный и внутripеченочный (Рисунок 2).

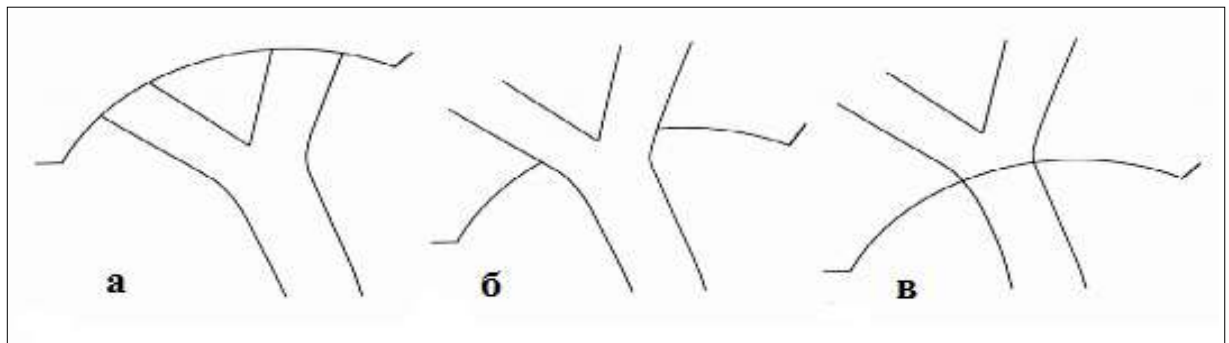


Рисунок 2 - Типы деления воротной вены по отношению к воротам печени (по Schultz S.R., 1994): а – внепеченочное; б — смешанное; в — внутripеченочное.

При внепеченочном делении высшая точка бифуркации воротной более чем на 1 см находится за пределами печени. При смешанном - верхняя сторона бифуркации находится в пределах 1 см кнутри или кнаружи от края печени. И при внутripеченочном делении высшая точка бифуркации находится на более чем 1 см внутри печени. (Schultz S.R., 1994; Kwok P.C., 2003; Ефанов М.Г., 2009; Munguti J., 2013; Gosavi S.N., 2017)

Schultz S.R. (1994) и Gosavi S.N. (2017) в своих работах отмечают, что преобладающим является внепеченочный тип деления воротной вены. По их данным такой тип деления воротной вены встречается в 48,4% и в 89,61% наблюдений соответственно. Kwok P.C. (2003), Ефанов М.Г. (2009) и Munguti J. (2013) выявили более частое внутripеченочное деление воротной вены, которое встречается с частотой от 44% до 53%.

Исследования показывают, что деление воротной вены также отличается выраженной вариабельностью. Так «типичный» вариант ветвления воротной вены на правую и левую ветви, по данным различных авторов, встречается с частотой от 31% до 99% (Fraser-Hill M.A., 1990; Atri M., 1992; Soyer P., 1995; Cheng Y.F., 1996; Nakamura T., 2002; Akgul E., 2002; Kishi V.Y., 2004; Varotti G., 2004; Atrevi N., 2005; Кос Z., 2007; Megally H.I., 2013; Sureka B., 2015; Колсанов А.В., 2017). Другие типы ветвления воротной вены считаются «атипичными», и знания об этих типах имеют огромное клиническое значение для задач и целей гепатобилиарной хирургии. Особенно актуальны знания о вариантах правой ветви воротной вены, поскольку именно она,

отличаясь наибольшей вариабельностью и обуславливает формирование того или иного варианта деления воротной вены (Marcos A., 2000; Varotti G., 2004; Ефанов М.Г., 2009; Guller N., 2013; Megally H.I., 2013; Sureka B., 2015).

В изученной литературе нет единой классификации вариантов деления воротной вены. Так Cheng Y.F. et al. (1996), при анализе 688 портографий предложили классификацию из семи типов деления воротной вены, основанную на оценке вариантов формирования правой ветви. Эта классификация было подтверждена и дополнена восьмым типом Akgul E. et al. в 2002 году:

Тип I - правая и левая ветви представлены как независимые стволы и правая ветвь делится на две ветви - правую переднюю и правую заднюю (типичный вариант ветвления);

Тип II - правая передняя, правая задняя и левая ветви воротной вены формируют трифуркацию;

Тип III - правая задняя ветвь происходит непосредственно от воротной вены, а левая ветвь и правая передняя ветвь представлены как общий ствол;

Тип IV - правая задняя ветвь происходит непосредственно от воротной вены, а правая передняя ветвь исходит от левой ветви;

Тип V - левая ветвь воротной вены отсутствует;

Тип VI - правая ветвь воротной вены отсутствует;

Тип VII - правая ветвь является продолжением воротной вены, а горизонтальный сегмент левой ветви отсутствует;

Тип VIII (по Akgul E. et al.) - воротная вена входит в ворота печени и делится на правую переднюю и правую заднюю ветви, а левая ветвь берет свое начало из правой передней ветви.

Gallego C. et al. (2002) в своем исследовании на основании анализа данных, полученных при использовании инвазивных и неинвазивных методов исследования (УЗИ, МСКТ, МРТ, артериография и прямая портография), выделили четыре анатомических варианта деления воротной вены (Рисунок 3):

Тип A - бифуркация воротной вены на правую и левую ветви (типичный вариант ветвления);

Тип B - правая передняя, правая задняя и левая ветви формируют трифуркацию;

Тип C - бифуркация основного ствола и отхождение правой передней верхней ветви воротной вены от левой долевого воротной вены;

Тип D - бифуркация основного ствола и отдельное отхождение правой задней нижней ветви воротной вены.

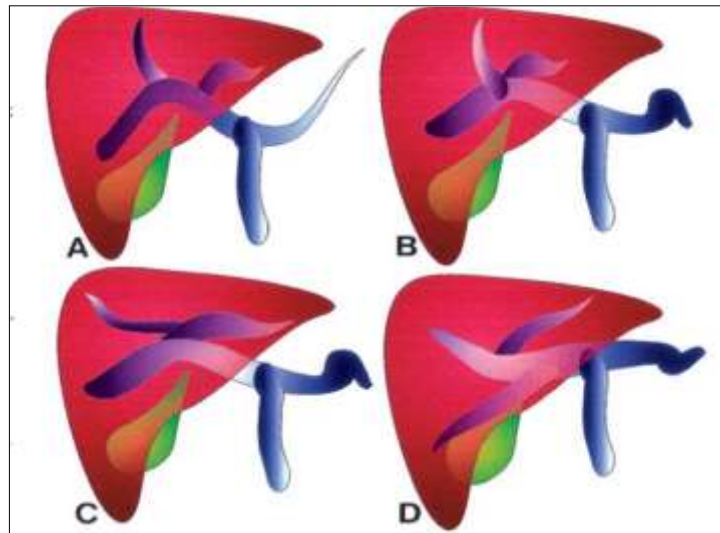


Рисунок 3 - Варианты ветвления воротной вены по С. Gallego et al. (2002).

Nakamura T. et al. (2002) у 120 родственных доноров, на основании анализа данных комплексного ультразвукового исследования и МСКТ с контрастированием на дооперационном этапе при родственной трансплантации правой доли печени, выделил пять типов деления воротной вены:

- Тип А** - бифуркация воротной вены на правую и левую ветви (типичный вариант ветвления);
- Тип В** – истинная трифуркация, без основного ствола правой воротной вены;
- Тип С** – внепеченочное отхождение передней ветви правой воротной вены;
- Тип D** – внутripеченочное отхождение передней ветви правой воротной вены;
- Тип E** – отсутствие целостной ветви передней правой воротной вены. Отхождение отдельных сегментарных ветвей непосредственно от воротной вены.

Z. Kos et al. (2007) проанализировав результаты 1396 МСКТ брюшной полости предложили свою классификацию деления воротной вены:

- Тип I** - бифуркация воротной вены на правую и левую ветви (типичный вариант ветвления);
- Тип II** - трифуркация основного ствола воротной вены;
- Тип III** - правая задняя ветвь как первая ветвь основного ствола воротной вены;
- Тип IV** - квадрифуркация (раздельное отхождение левой, правой передней и правой задней ветвей и отхождение вены VI сегмента от основного ствола);
- Тип V** - отсутствие бифуркации воротной вены (отхождение отдельных сегментарных ветвей непосредственно от воротной вены);
- Тип VI** - вена IV сегмента как отдельная ветвь правой ветви воротной вены;
- Тип VII** - вена VIII сегмента как отдельная ветвь правой ветви воротной вены.

Covey A.M. et al. (2004) выделили пять типов деления воротной вены (Рисунок 4):

- Тип I** - бифуркация воротной вены на правую и левую ветви (типичный вариант ветвления);
- Тип II** - правая передняя, правая задняя и левая ветви формируют трифуркацию;

Тип III - правая задняя ветвь является первой ветвью основного ствола воротной вены;

Тип IV - вена VII сегмента как отдельная ветвь правой ветви воротной вены;

Тип V - вена VI сегмента как отдельная ветвь правой ветви воротной вены.

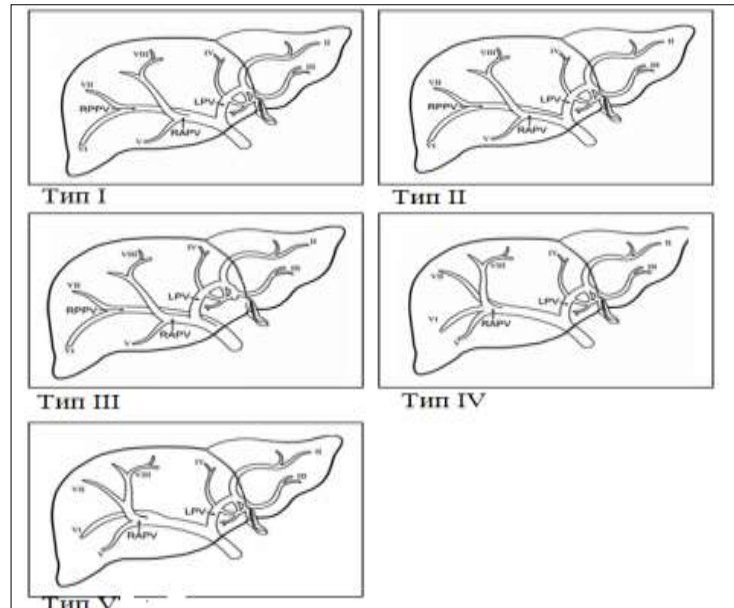


Рисунок 4 - Варианты ветвления воротной вены по А.М. Covey (2004). Обозначения: LPV – левая ветвь ВВ; RPV – правая передняя ветвь ВВ; RPPV – правая задняя ветвь ВВ; I–VIII – сегментарные ветви.

Частота вариантов ветвления воротной вены по данным литературы значительно различается, однако авторы сходятся во мнении, что типичный вариант деления воротной вены на правую и левую ветви преобладает над всеми другими вариантами ветвления воротной вены (Таблица 2).

Среди «атипичных» вариантов преобладающим большинство авторов называют трифуркацию воротной вены т.е. отдельное отхождение правой передней, правой задней и левой ветви воротной вены. Такой вариант встречается с частотой от 2,5% по данным Т. Nakamura Т. (2002) до 26% по данным Колсанова А.В. (2017). Lee V.S. (2004) и Covey A.M. (2004) в своих работах указывают, что среди атипичных вариантов преобладает вариант, при котором задняя правая ветвь отходит непосредственно от ствола воротной ветви и является ее первой ветвью. По данным Lee V.S. (2004) на указанный вариант приходится 6% наблюдений, в то время как другие варианты встречались не более чем в 5%. Согласно Covey A.M. (2004) отхождение правой ветви воротной вены непосредственно от ее ствола встречалось в 13%, других атипичных вариантов - в 9% наблюдений. Varotti G. et al (2004) и Atasoy Ç. (2006) утверждают, что самый частый атипичный вариант деления воротной вены — отхождение правой передней ветви воротной вены от ее левой ветви. Такой вариант встречается в 23,5% (Atasoy Ç., 2006) наблюдению и 7,3% (Varotti G. et al., 2004) наблюдений соответственно. К другим редким вариантам деления авторы относили: квадрификацию воротной вены

(раздельное отхождение левой, правой передней и правой задней ветвей и отхождение вены VI сегмента от основного ствола), отхождение отдельных сегментарных ветвей непосредственно от воротной вены, отсутствие горизонтальной части левой ветви воротной вены. В наблюдениях эти варианты деления воротной вены встречались с частотой менее 1 %.

Таблица 2 - Варианты деления воротной вены по данным литературы, %.

Автор	Вариант деления воротной вены				
	Бифуркация ВВ	Трифуркация ВВ	Задняя правая ветвь - первая ветвь ВВ	Отхождение правой передней ветви от левой ветви ВВ	Другие варианты деления ВВ
Soyer, P. (1994)	94	4	2	-	-
Kamel, I.R. (2001)	80	15	2,5	-	2,5
Akgul, E. (2002)	86,2	12,3	0,3	0,9	0,3
Nakamura, T. (2002)	92,5	2,5	2,5	1,7	0,8
Varotti, G. et al (2004)	86,4	6,3	-	7,3	-
Lee, V.S. (2004)	89	4	6	1	-
Kishi, Y. (2004)	91	6	2	1	-
Covey, A.M. (2004)	65	9	13	-	-
Alonso-Torres, A. (2005)	92,5	2,5	2,5	1,7	0,8
Macdonald, D.B. (2005)	82,1	15,4	-	2,5	
Atasoy, Ç. (2006)	65,5	9,5	-	23,5	-
Кос, Z. (2007)	78,5	11,1	9,7	-	0,7
Ikegami, T. (2008)	89,5	6	4,5	-	-
Ayad, A. (2008)	77,4	19,4	-	3,2	
Котенко О. Г. (2011)	93,6	-	3,2	3,2	-
Megally, H.I. (2013)	80	18	2	-	-
Sureca, B. (2015)	79,9	6,8	5	-	8,3
Takeishi, K. (2015)	89	6,3	-	4,7	-
Колсанов А.В. (2017)	49	26	18	7	-

Принято считать, что причиной формирования атипичных и редких вариантов ветвления воротной вены является нарушения в процессе эмбриогенеза печени и воротной вены (Marks С., 1969; Dahlan M., 2005; Лаптева М.Г. и соавт., 2017; Петренко В.М., 2018). Ряд авторов отмечает значительное увеличение частоты атипичных вариантов ветвления воротной вены при врожденных аномалиях печени. Так исследования Gupta, R. et al (2010), Shindoh, J. et al (2012) и Ibukuro, K. et al (2016) показывают, что при такой врожденной аномалии как левосторонняя круглая связка печени отмечается значительное увеличение встречаемости атипичных типов ветвления воротной вены, и при этом их частота может достигать 100%.

1.4. Морфометрические характеристики корней, ствола и ветвей воротной вены.

Данные о диаметре и длине ствола воротной вены весьма противоречивы (Таблица 3).

Таблица 3 - Морфометрические показатели ствола воротной вены по данным различных авторов.

Автор	Морфометрические показатели воротной вены	
	Длина, мм	Диаметр, мм
Gilfillan R.S. et al. (1950)	70 (55-80)	-
Purcell H.K. et al. (1951)	74,3	10,9 (4,7–15,9)
Michels N.A. (1955)	80–100	8–14
Bellamy E. A. (1984)	-	7,2 ±0,3
Franceschini L.J. (1995)	-	13,9 (10–17)
Нааg К. (1999)	-	11,0±0,2
Anakwue A.C. (2009)	-	11,5±1,5
Chaijaroonkhanarak W. (2010)	66,1 ± 9,3 (46,1–92,6)	11,8 ± 2,3 (4,4–18,4)
Bannazadeh H. (2010)	83	11,6
Krumm P. (2011)	-	14,8 (6,3–24,9)
Sztika D. (2011)	65	22
Русских А.Н. (2011)	-	9,53±0,2
Pinsara G.H.M. (2011)	82,8±23,3	8,96±1,26
Когенко О.Г. (2011)	(55–65)	(7–9)
Наawaz Y. (2012)	-	10,0±1,8
Гусейнов Т.С. (2013)	50–80	18–21
Rameshbabu C.S. (2013)	-	12,6± 1,7
Adeyekun A.A (2014)	-	10,3±1,3 (6-14)
Saha N. (2015)	-	8,8±2,1 (4,1–16,8)
Ibinaiye P.O. (2015)	-	10,9 ± 2,1
Gemechu G. (2015)	-	10,6 ± 1,8
Беляев А. Н. (2015)	-	10,5 ± 0,5
Raut R.S. (2015)	46,9±0,86	16,4±0,31
Rapota M. (2016)	65	18
Kaur H. (2016)	62,9 (38–80)	16,8 (8–18)
Luntsi G. et al (2016)	-	9,60±1,41
Калинин Р.Е. (2016)	-	13,1±0,81
Luntsi G. et al (2016)	-	9,6±1,14
Гайворонский И.В. (2018)	64,7±11,1 (34,1–84)	12,5±2,4 (8–20)
Коваленко Н.А. (2019)	72,1±9,2	14,9±2,5

Как видно из таблицы диаметр воротной вены может иметь диаметр от 4,1 мм (Saha N., 2015) до 24,9 мм (Krumm P., 2011), а длину от 34,1 мм (Гайворонский И.В., 2018) до 100 мм (Michels N.A., 1955). Также значительно отличаются средние значения диаметра и длины воротной вены. В работе Bellamy E. A. (1984) средняя длина воротной вены составила 7,2±3,3

мм, в то время как в исследовании Kaug H.A. (2016) были приведены данные о среднем диаметре воротной вены, который была равен 16,8 мм, с диапазоном значений от 8 до 18 мм. Средняя длина воротной вены по данным Raut R.S. (2015) составила $46,9 \pm 0,86$ мм. Pinsara G.H.M. (2011) в своей работе указывает на среднюю длину воротной вены равную $82,8 \pm 23,3$ мм.

Морфометрические характеристики корней и ветвей воротной вены авторами изучались значительно реже. Sztika D. et al. (2011) в своей работе указывают на длину селезеночной вены равную 119 мм, и на ее диаметр равный 7,4 мм. Согласно Haag K. et al. (1999) средний диаметр селезеночной вены равнялся $7 \pm 0,1$ мм. Krumm P. et al. (2011) определили диаметр селезеночной вены равный 10,2 мм с интервалом значений от 4,4 мм – 18 мм.

Ito K. et al. (2000) при измерении диаметра верхней брыжеечной вены определили ее средний диаметр как $9,9 \pm 1,9$ мм, нижней брыжеечной вены — $3,9 \pm 1,3$ мм. Согласно Krumm P. et al. (2011) диаметр верхней брыжеечной вены составил 12 мм (диапазон 5,2 мм – 18,8 мм), нижней брыжеечной вены — 5 мм (диапазон 1,6 мм – 11,4 мм). Bellamy E. A. (1984) указывает на диаметр верхней брыжеечной вены $6,3 \pm 2,3$ мм.

Согласно работе Беяева А.Н. и соавт. (2015) диаметр правой ветви воротной вены в 100 % случаев был больше диаметра левой ветви и равнялся $8,7 \pm 0,7$ мм. Диаметр левой ветви воротной вены составлял $7,1 \pm 0,6$ мм. Близкие данные получены в исследованиях Franceschini L.J. et al. (1995). Ими установлено, что диаметр правой ветви воротной вены составляет 9,7 мм с диапазоном от 7 до 12 мм, а левой ветви 7,2 мм (диапазон 5–10 мм).

Значительные различия в морфометрических показателях в представленных исследованиях могут быть связаны с применением различных методик визуализации. Так при прижизненной визуализации (МСКТА, МР-томография, ультрасонография) результаты рассматриваются как наиболее достоверные, ввиду отсутствия изменений сосудистой стенки, вызванных внешними факторами. В то время, как отличие морфометрических показателей на бальзамированных объектах достигает 14% в меньшую сторону, а на не бальзамированных до 22% больше, чем при прижизненной визуализации (Коваленко Н.А., 2019).

В большинстве представленных работ авторы не рассматривали изменчивость морфометрических характеристик воротной вены в связи с полом и возрастом, но в литературных источниках найдены исследования, которые изучали изменчивость линейных размеров воротной вены в зависимости от пола, возраста и телосложения, при этом полученные данные весьма противоречивы.

Adeyekun A.A. et al. (2014) и Luntsi G. et al. (2016) в своих работах не выявили значимых половых и возрастных отличий в диаметре воротной вены. Напротив, Saha N. et al. (2015) и Chaijaroonkhanarak W. (2010) установили достоверные отличия морфометрических показателей воротной вены у мужчин и у женщин. Так, согласно Saha N. et al. (2015) средний диаметр

воротной вены был $8,8 \pm 2,1$ мм (с диапазоном 4,1–16,8 мм). При этом средний диаметр у мужчин составил $9,2 \pm 2,3$ мм, у женщин - $8,6 \pm 1,9$ мм. В работе Chaijaroonkhanarak W. (2010) средняя длина и диаметр воротной вены были $66,1 \pm 9,3$ мм (диапазон 46,1–92,6 мм) и $11,8 \pm 2,3$ мм (диапазон от 4,4 до 18,4 мм) соответственно. У женщин средние длина и диаметр воротной вены составили $64,8 \pm 7,5$ мм (диапазон от 52,2 до 75,8 мм) и $11,3 \pm 2,2$ мм (диапазон от 7,7 до 18,4 мм) соответственно. В то время как у мужчин средняя длина и диаметр воротной вены были $67,0 \pm 10,3$ мм (диапазон от 46,1 до 92,6 мм) и $12,2 \pm 2,3$ мм (диапазон от 4,4 до 16,9 мм) соответственно. Gemechu G. et al (2015), Ibinaiye P.O. (2015) и Filemban S. et al (2019) так же указывает на больший диаметр воротной вены у мужчин, чем у женщин. Они же показали в своих работах, что диаметр воротной вены варьирует не только в зависимости от пола, но и от возраста. Согласно их исследованиям у лиц старше 50 лет диаметр воротной вены в среднем на 10–15% больше, чем у молодых. Так же по данным Gemechu G. et al (2015) нет статистически значимых отличий диаметра воротной вены в зависимости от расовой и этнической принадлежности. Anakwue A.C. et al. (2009) в своих исследованиях указывают на то, что диаметр воротной вены варьирует в зависимости от возраста, но от пола диаметр воротной вены не зависит. Наawaz Y. et al (2012) и Bhattacharya J. et al (2013) указывают, что с возрастом изменений диаметра воротной вены не происходит. Stamm E.R. et al (2016) также не выявили зависимости диаметра воротной вены от возраста, но в тоже время указывают на больший диаметр ее у мужчин по сравнению с женщинами.

Ряд исследователей указывают на различие морфометрических показателей воротной вены в зависимости от конституции, типа телосложения и индекса массы тела. Русских А.Н. и соавт. (2011) при анализе ультрасонографических показателей венозной ангиоархитектоники печени здоровых мужчин разных соматотипов выявили, что мужчины гинекоморфного соматотипа характеризуются наименьшими значениями среднего диаметра воротной вены - $8,12 \pm 0,1$ мм. В то время как у мужчин мезоморфного и андроморфного соматотипов данный показатель составил $10,79 \pm 1,24$ мм и $11,50 \pm 0,3$ мм соответственно. Калинин Р.Е (2016). Указывает, что при долихоморфном телосложении длина воротной вены больше, чем при мезо- и брахиморфном телосложении, а диаметр воротной вены больше при брахи- и мезоморфном телосложении. Luntsi G. et al (2016) Stamm E.R. et al (2016) выявили увеличение диаметра воротной вены с увеличением индекса массы тела.

Также стоит обратить внимание на «динамическое» изменение диаметра воротной вены. Наawaz Y. et al (2012) и Bhattacharya J. et al (2013) в своей работе показали, что диаметр воротной вены при глубоком вдохе и при глубоком выдохе будет отличаться более чем на 20%. После еды также происходит физиологическое увеличение диаметра воротной вены на 10–15% (Bellamy E. A., 1984).

ГЛАВА 2. МАТЕРИАЛЫ И МЕТОДЫ ИССЛЕДОВАНИЯ

2.1 Объект исследования

Основа исследования - анализ результатов мультиспиральной компьютерной томографии (МСКТ) органов брюшной полости, которая проводилась пациентам клиник Самарского государственного медицинского университета в период с 2018 по 2019 год. КТ-исследования проводились на спиральном компьютерном томографе Aquilion 64 (Toshiba, Япония).

Компьютерное моделирование медицинских изображений, полученных по результатам МСКТ, произведено 224 пациентам в возрасте от 21 года до 90 лет. Средний возраст пациентов в генеральной выборке составил $53,38 \pm 1,48$ лет. Из включенных в исследование пациентов было 125 мужчин (55,8%) и 99 женщин (44,2%). Средний возраст мужчин, включенных в исследование, составил $53,05 \pm 2,4$ лет, средний возраст женщин - $53,98 \pm 2,06$ лет. Соотношение мужчин и женщин в исследовании составило 1:1,26.

При распределении всех обследованных пациентов по возрастным группам была использована схема возрастной периодизации института возрастной физиологии РАМН (1969), которая рекомендована и широко используется в медицинской морфометрии (Автондилов Г.Г., 1990). Согласно этой периодизации выделяют следующие возрастные периоды: первый период зрелого возраста (мужчины 21–35 лет, женщины 20–35 лет); второй период зрелого возраста (мужчины 36–60 лет, женщины 36–55 лет); пожилой возраст (мужчины 61–74 года, женщины 56–74 года); старческий возраст (мужчины и женщины 75-90 лет). Распределение пациентов по возрастным группам представлено в Таблице 4, Рисунках 5, 6 и 7.

Таблица 4 - Распределение пациентов по возрастным группам

Возрастные периоды	Генеральная выборка	Мужчины	Женщины
Первый зрелый 21–35 лет (муж) 20–35 лет (жен)	34 (15%)	20 (16%)	14 (14,1%)
Второй зрелый 36–60 лет (муж) 36–55 лет (жен)	114 (51%)	60 (48%)	54 (54,5%)
Пожилой 61–74 лет (муж) 56–74 лет (жен)	64(29%)	37 (30%)	27 (27,3%)
Старческий 75–90 лет (муж/жен)	12 (5%)	8 (6%)	4 (4,1%)
Итого	224 (100%)	125 (55,8%)	99 (44,2%)

Как видно из таблицы самой многочисленной группой были пациенты второго зрелого возраста. Пациентов такого возраста в исследовании было 114 (51% наблюдений). Самой малочисленной группой были пациенты старческого возраста. Их в исследовании было 12 (5%).

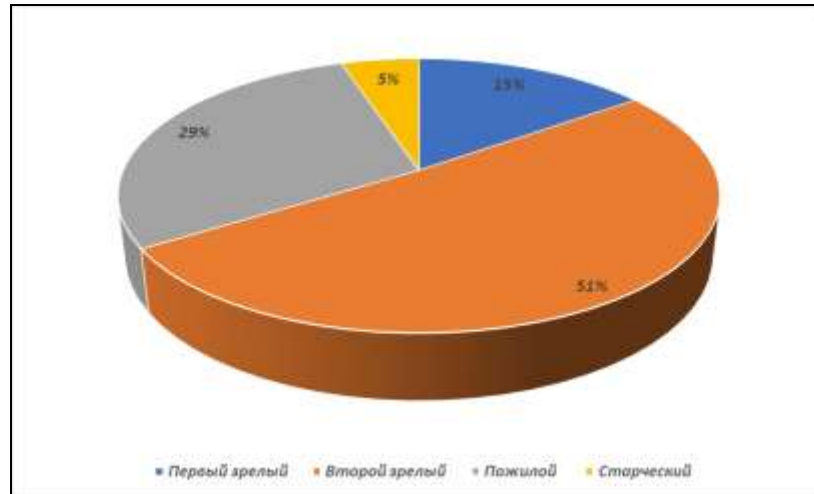


Рисунок 5 - Распределение пациентов по возрастным группам в генеральной выборке.

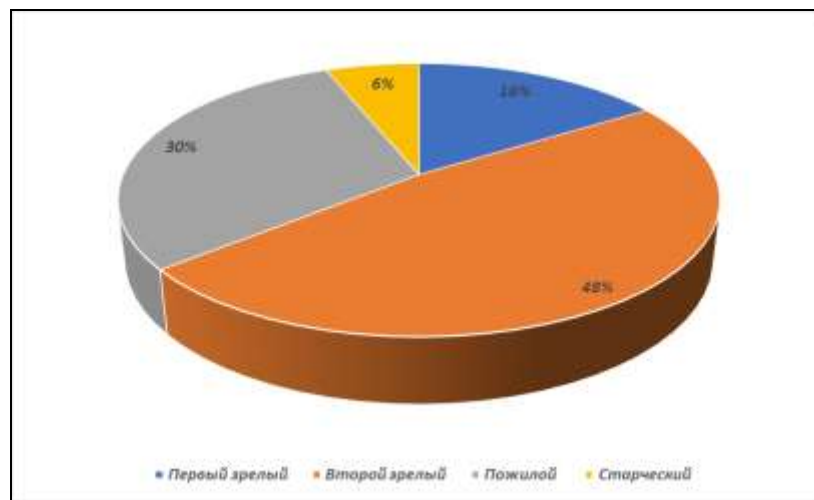


Рисунок 6 - Распределение мужчин по возрастным группам.

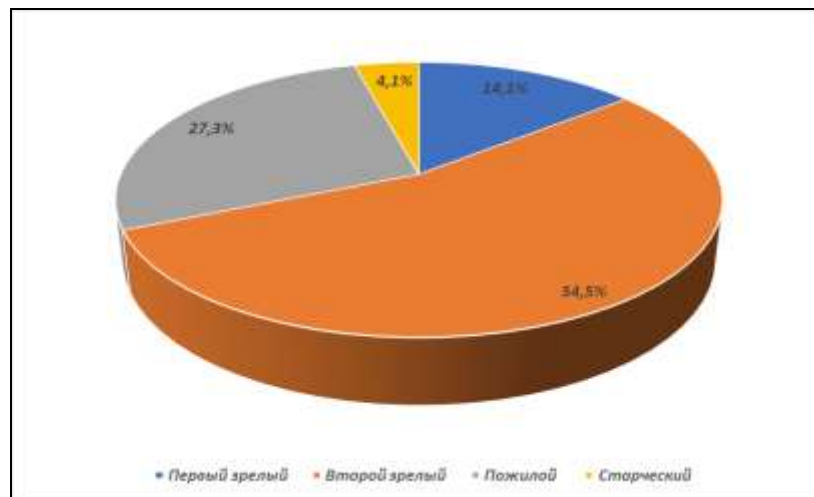


Рисунок 7 – Распределение женщин по возрастным группам.

2.2 Методика проведения МСКТ исследования

Всем пациентам, участвующим в исследовании, была выполнена компьютерная томография при стандартной укладке и по стандартному протоколу для исследования брюшной полости. Протокол исследования на первом этапе включал в себя предварительное нативное

исследование органов брюшной полости для уточнения области сканирования и оценки состояния органов брюшной полости и забрюшинного пространства. Вторым этапом предусматривал внутривенное болюсное введение изоосмолярного контрастного вещества (Омнипак - 350). Цель болюсного контрастного усиления – разграничение фаз контрастирования. Выделяют артериальную, венозную и паренхиматозную фазы. В среднем артериальная фаза, при которой визуализируется наполнение артерий, начинается через 20–30 с после начала введения контраста. Через 40–60 с начинается венозная фаза, в которую визуализируется контрастирование вен. Объем вводимого контрастного вещества составил от 100 до 150 мл, скорость введения 3–5 мл/с, средняя лучевая нагрузка составила 11,3 мЗв. Толщина среза реконструкции составила 1 мм.

Результат исследования (томографические снимки) представляет собой набор двухмерных поперечных снимков (англ. Slice), каждый из которых содержит матрицу значений интенсивности на черно-белом изображении. Сохраняются томографические снимки в виде файла формата DICOM. DICOM (англ. Digital Imaging and Communications in Medicine) - отраслевой стандарт создания, хранения, передачи и визуализации медицинских изображений и документов обследованных пациентов.

Пациентам, включенным в исследование, компьютерная томография проводилась с целью исключения неопластических процессов брюшной полости, забрюшинного пространства и таза, диагностики заболеваний почек, обследования потенциального живого родственного донора. Полный список целей КТ-исследований представлен в таблице 5.

Таблица 5 - Цели проведения компьютерной томографии у пациентов, включенных в исследование.

Повод к исследованию	Всего пациентов	%
Первичный онкологический скрининг	82	36,6
Мочекаменная болезнь	53	23,6
Воспалительные заболевания почек и мочевыводящих путей	30	13,3
Простые кисты почек	26	11,6
Обследование потенциального живого родственного донора почки	21	9,3
Обследование потенциального живого родственного донора печени	9	3,9
Тупая травма живота	4	1,7

Все пациенты в исследовании не имели патологии органов брюшной полости. Пациенты после хирургических вмешательств на органах брюшной полости, с объемными образованиями брюшной полости, с хроническими заболеваниями печени и поджелудочной железы, с КТ-

признаками патологии печени и воротной вены в исследовании не участвовали. Полученные томографические данные каждого пациента включались в исследование только один раз. Все пациенты давали письменное информированное добровольное согласие на проведение исследования.

2.3 Построение полигональных трехмерных моделей воротной вены в программе «Автоплан»

Система автоматизированного планирования, управления и контроля результатов хирургического лечения «Автоплан» представляет собой аппаратно-программный комплекс, предназначенный для предоперационного планирования, выполнения хирургических вмешательств с использованием данных рентгенографии, КТ, МРТ, УЗИ, построения 3D модели, с использованием методов дополненной реальности. Аппаратно-программный комплекс является разработкой в ФГБОУ ВО Самарский государственный медицинский университет Минздрава России (ректор - д.м.н., профессор РАН Колсанов А.В.) по государственному контракту Минпромторга РФ от 07.04.2014 г. № 14411.2049999.19.013 «4.3-Автоплан-2014».

Все полученные исследования загружали в систему «Автоплан» в формате DICOM, для получения полигональных моделей системы воротной вены пациентов. Полигональная модель представляет собой облако точек, которые объединены в полигоны. Полигон — минимальная поверхность для визуализации. Обычно в качестве полигонов применяют треугольники, но возможно использование любых выпуклых многоугольников. И чем таких полигонов больше, тем менее угловатая получается модель. Использование полигонов позволяет полностью описать поверхность трехмерного объекта.

Аппаратно-программный комплекс «Автоплан» предоставляет возможность автоматической сегментации сосудов при наличии исходного изображения. Серия снимков артериальной фазы контрастирования используется для сегментации артерий, венозной фазы - для сегментации вен.

2.4 Построение воксельных трехмерных моделей воротной вены в программе «Луч-С»

Для построения воксельных трёхмерных моделей и обработки медицинских изображений использовали систему медицинской визуализации «Луч-С», разработанную в ФГБОУ ВО Самарский государственный медицинский университет (ректор - д.м.н., профессор РАН Колсанов А.В.) по государственному контракту с Минпромторгом РФ от 21.04.2014 г. № 14411.2049999.19.025 «3.2-Анатомия2014»). Программное обеспечение зарегистрировано в Роспатенте (№№2017611224 и 2017616519), внесено в Единый реестр российских программ для

электронных вычислительных машин и баз данных (запись №78504).

Воксельная модель — это трехмерный растр. Подобно тому, как пиксели располагаются на плоскости 2D-изображения, так и воксели образуют трехмерные объекты в определенном объеме. Воксел — это элемент объема (от англ. voxel — образовано из слов: объёмный (англ. volumetric) и пиксель (англ. pixel)). Воксели являются аналогами двумерных пикселей для трёхмерного пространства. Такая модель позволяет описывать не только поверхность трехмерного объекта, но и объем, содержащийся внутри. Воксельные модели часто используются для визуализации и анализа медицинской информации.

2.5 Изучение топографо-анатомических вариантов строения воротной вены печени

Изучение топографо-анатомической варибельности воротной вены печени основывалась на анализе компьютерных трехмерных моделей. При этом оценивали варианты формирования (конфлюенса) ствола воротной вены, варианты её деления, скелетотопический уровень формирования воротной вены, вариант расположения воротной вены относительно срединной сагиттальной плоскости.

Для определения формирования и деления воротной вены использовали КТ-граммы венозной фазы в сагиттальной, аксиальной и корональной проекциях и трехмерную модель, построенную автоматически по всем срезам в программах «Луч» (режим «Вены») и «Автоплан» (плагин «Сегментация сосудов»).

Для классификации варианта конфлюенса воротной вены была использована классификация, предложенная P. Krumm et al. (2011) (Рисунок 8) в соответствии с которой выделяют 10 вариантов формирования воротной вены:

Тип А – нижняя брыжеечная вена впадает в селезеночную вену;

Тип В – нижняя брыжеечная вена располагается в углу слияния верхней брыжеечной вены и селезеночной вены, это слияние формирует воротную вену;

Тип С – нижняя брыжеечная вена впадает в верхнюю брыжеечную вену;

Тип D – добавочная брыжеечная вена входит в угол слияния, как в типе В;

Тип Е – аналогичен типу А с двумя равными стволами нижней брыжеечной вены и добавочной брыжеечной вены, нижняя брыжеечная вена впадает в селезеночную вену;

Тип F – аналогичен типу Е, нижняя брыжеечная вена впадает в добавочную брыжеечную вену, та в свою очередь равна в диаметре верхней брыжеечной вене и впадает в угол слияния верхней брыжеечной вены и селезеночной вены;

Тип G – аналогично типу А, но вспомогательная брыжеечная вена и нижняя брыжеечная вена впадают в селезеночную вену в одной точке;

Тип Н – отсутствует нижняя брыжеечная вена;

Тип I – аналогичен типу А – нижняя брыжеечная вена впадает в селезеночную вену, но между нижней брыжеечной веной и верхней брыжеечной веной имеется добавочная брыжеечная вена;
Тип J – нижняя брыжеечная вена равна в диаметре верхней брыжеечной вене и впадает в угол слияния нижней брыжеечной и селезеночной вен.

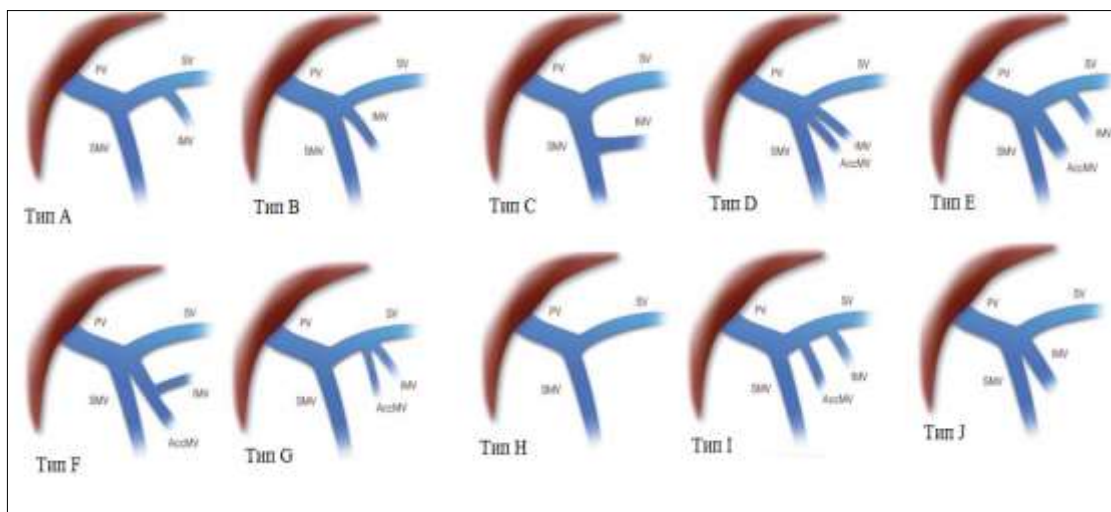


Рисунок 8 – Варианты формирования воротной вены по P. Krumm et al. (2011). Обозначения: PV – воротная вена, SMV – верхняя брыжеечная вена, IMV – нижняя брыжеечная вена, SV – селезеночная вена, AccMV – добавочная брыжеечная вена.

Для описания вариантов деления воротной вены использовалась классификация по T. Nakamura et al. (2002) (Рисунок 9).

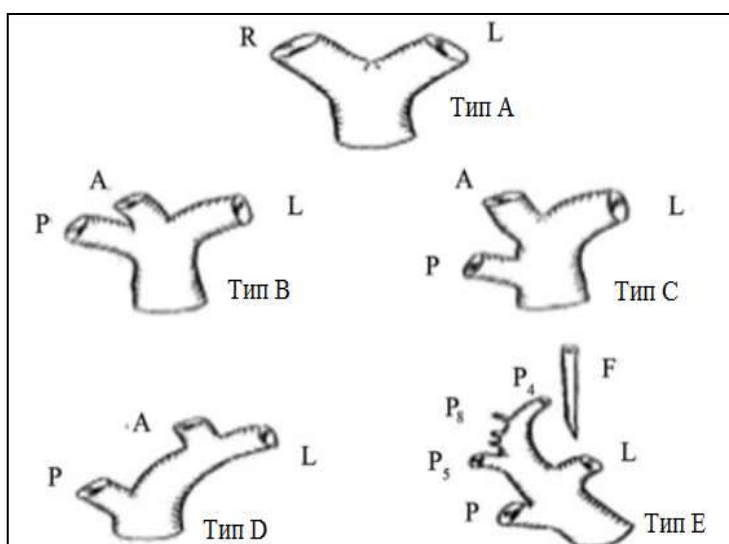


Рисунок 9 – Классификация вариантов ветвления воротной вены по T. Nakamura et al. (2002). Обозначения: L – левая ветвь, R – правая ветвь, А – передняя правая ветвь, Р – задняя правая ветвь, P4-8 – сегментарные ветви.

Согласно указанной классификации, выделяют 5 вариантов ветвления воротной вены:

Тип А – классический вариант деления воротной вены на правый и левый стволы;

Тип В – истинная трифуркация, без основного ствола правой воротной вены;

Тип С – внепеченочное отхождение передней ветви правой воротной вены;

Тип D – внутрипеченочное отхождение передней ветви правой воротной вены;

Тип E – Отхождение отдельных сегментарных ветвей от воротной вены.

Для описания уровня формирования воротной вены относительно позвоночного столба использован способ, защищенный патентом Российской Федерации на изобретение (патент на изобретение № 2171465 от 27 июля 2001 года «Способ изучения прижизненной топографии», авторы: Каган И.И., Железнов Л.М., Фатеев И.Н.). Уровень формирования воротной вены определялся по КТ-граммам в венозной фазе в трех проекциях и трехмерной модели, построенной автоматически по всем срезам (Рисунок 10).

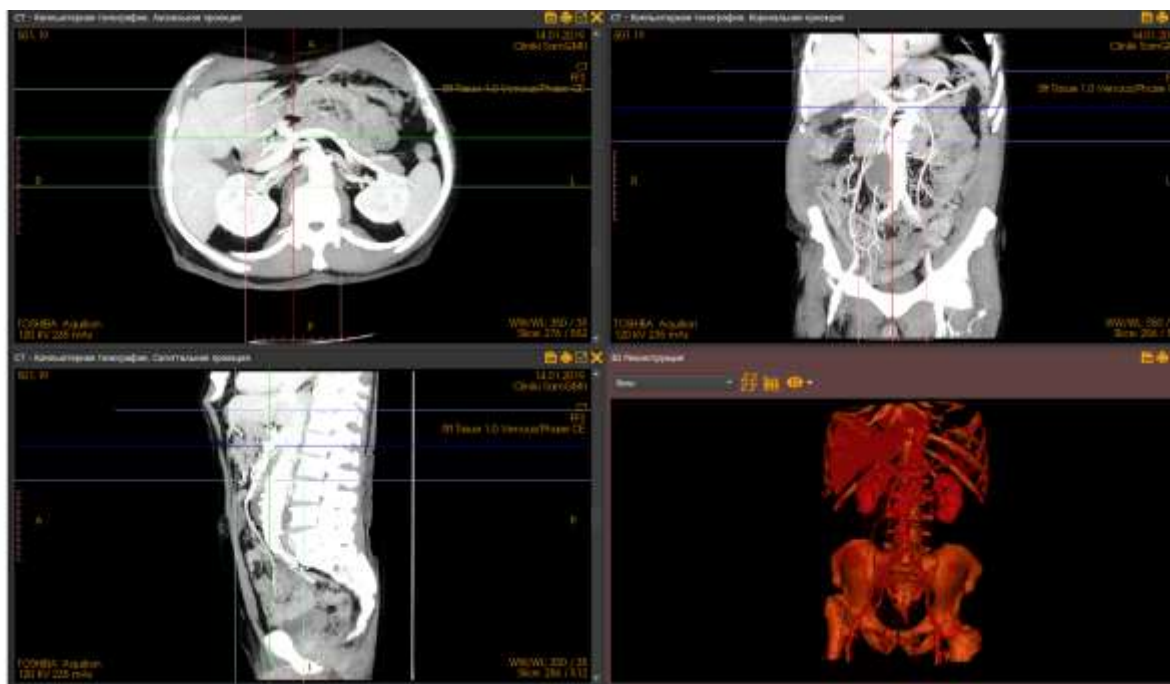


Рисунок 10 - Определение уровня формирования воротной вены относительно позвоночного столба.

2.6 Морфометрия ствола воротной вены, её корней и ветвей

Морфометрия – раздел анатомии, изучающий морфологию с помощью математических методов. Полученные числовые данные используют для представления изучаемых явлений в виде математических моделей, что дает возможность глубже раскрыть и точнее выразить общие и частные закономерности (Автандилов Г. Г., 1990).

Для изучения морфометрических характеристик воротной вены использовались как стандартное исследование после внутривенного контрастирования, так и построение изображений с постпроцессорной обработкой с мультипланарной реформацией в режиме МПР и трёхмерные реконструкции. Виртуальную морфометрию в программах «Луч-С» и «Автоплан» проводили с использованием 3D-инструментов «угломер», «линейка», «ломанная». Измерения проводили в 3-х плоскостях (сагитальной, коронарной и аксиальной).

Для комплексной морфометрической оценки воротной вены ее корней и ветвей изучали:

значение угла, образуемого воротной веной с срединной сагиттальной плоскостью; длина и диаметр ствола воротной вены; длина и диаметр селезеночной вены, верхней брыжеечной и нижней брыжеечной вен; длина и диаметр правой и левой ветвей воротной вены; длина общего ствола селезеночной и нижней брыжеечной вен; длина общего ствола брыжеечных вен.

Для изучения морфометрических характеристик зоны конfluence воротной вены и зоны деления воротной вены проводились измерения следующих углов: угла, образованного верхней брыжеечной и воротной венами; угла, образованного селезеночной и воротной венами; угла, образованного селезеночной и верхней брыжеечной венами; угла впадения нижней брыжеечной вены в селезеночную; угла впадения нижней брыжеечной в верхнюю брыжеечную вену; угла образованного воротной веной и ее правой ветвью; угла образованного воротной веной и левой ветвью; угла, образованного левой и правой ветвями воротной вены. Распределение материала в соответствии с задачами исследования представлено в Таблице 6.

Таблица 6 - Распределение материала для решения задач исследования.

Морфометрические параметры	Количество объектов	Количество измерений
Угол, образованный ВВ со срединной сагиттальной плоскостью	224	224
Угол, образованный ВБВ и ВВ	224	224
Угол, образованный СВ и ВВ	224	224
Угол, образованный ВБВ и СВ	224	224
Угол впадения НБВ в СВ	102	102
Угол впадения НБВ в ВБВ	37	37
Угол, образованный ЛВВВ и стволом ВВ	224	224
Угол, образованный ПВВВ и стволом ВВ	161	72
Угол деления ствола ВВ на ЛВВВ и ПВВВ	161	72
Диаметр воротной вены	224	224
Длина воротной вены	224	224
Диаметр селезеночной вены	224	224
Длина селезеночной вены	224	224
Диаметр верхней брыжеечной вены	224	224
Длина верхней брыжеечной вены	224	224
Диаметр нижней брыжеечной вены	214	214
Длина нижней брыжеечной вены	214	214
Диаметр правой ветви воротной вены	161	161
Длина правой ветви воротной вены	161	161
Диаметр левой ветви воротной вены	224	224
Длина левой ветви воротной вены	224	224
Длина общего ствола ВБВ и НБВ	102	102
Длина общего ствола СВ и НБВ	37	37
ВСЕГО ИЗМЕРЕНИЙ	4262	4262

Угол расположения воротной вены относительно сагиттальной плоскости определялось углом между медиальным краем воротной вены и сагиттальной плоскостью, проведенной через точку конfluence.

Длина сосуда измерялась между дистальной и проксимальной точками, а диаметр сосуда измерялся на середине расстояния между проксимальной и дистальной точками (Рисунок 11). Точки измерения морфометрических характеристик воротной вены, ее корней и ветвей представлены в Таблице 7.

Таблица 7 - Точки измерения морфометрических характеристик воротной вены, ее корней и ветвей.

Сосуд	Проксимальная точка	Дистальная точка
Ствол воротной вены	Угол, образованный на стыке ВБВ и СВ	Угол, сформированный делением ВВ в воротах печени
Селезеночная вена	Точка конfluence ВВ	Угол, сформированный слиянием СВ в воротах селезенки
Верхняя брыжеечная вена	Точка конfluence ВВ	Точка впадения последнего притока
Нижняя брыжеечная вена	Точка конfluence ВВ	Точка впадения последнего притока
Левая ветвь воротной вены	Угол, сформированный делением ВВ в воротах печени	Точка отхождения первой сегментарной ветви
Правая ветвь воротной вены	Угол, сформированный делением ВВ в воротах печени	Точка отхождения первой сегментарной ветви
Расстояние от НБВ до конfluence	Угол, образованный на стыке ВБВ и СВ	Угол впадения НБВ в СВ или ВБВ

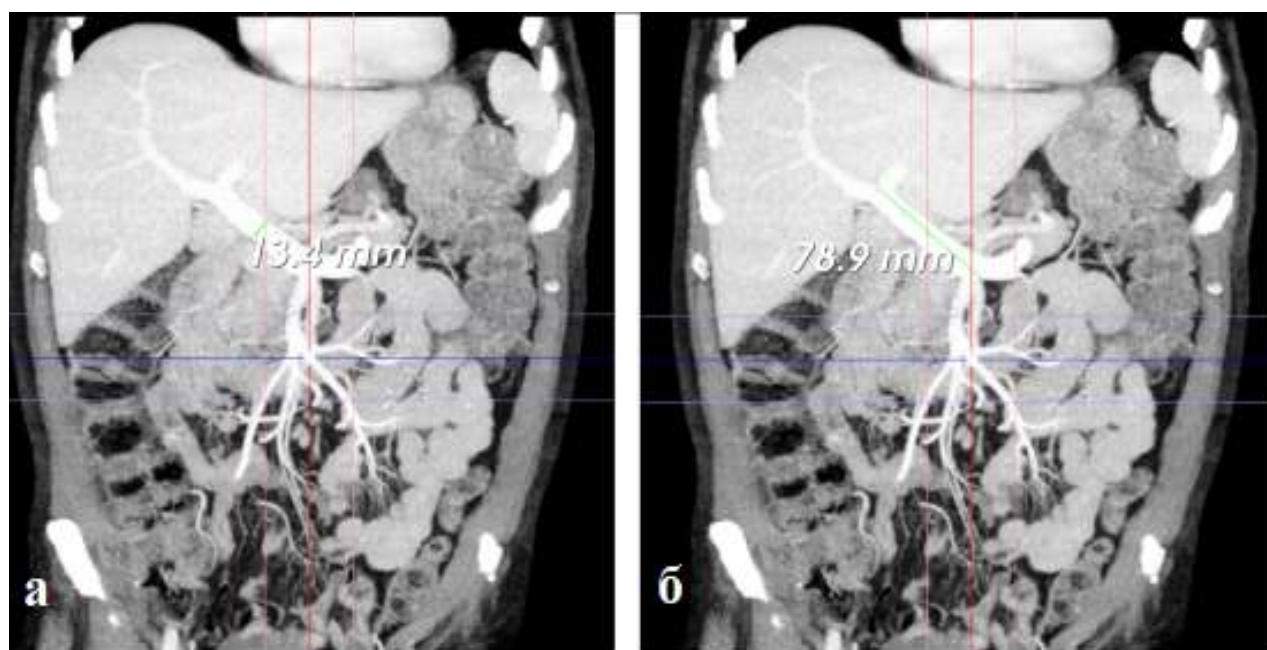


Рисунок 11 – Морфометрия воротной вены: а - измерение диаметра; б - измерение длины

2.7 Вариационно-статистический анализ

Полученные данные обрабатывали вариационно-статистическим методом на PC с использованием пакета прикладных программ «Statistica-6» (Statsoft, 1999) и Microsoft Excel 2010. При анализе данных применяли методы описательной и вариационной статистики, корреляционный анализ, рекомендованные для проведения статистической обработки материала при выполнении медицинских исследований.

На начальном этапе статистической обработки проводился анализ выборок на нормальность распределения с помощью критериев Колмогорова-Смирнова (при $n > 50$) и Шапиро-Уилка (при $n < 50$).

Все количественные параметры имели нормальное распределение и для их описания использовались такие статистические параметры, как минимальное (Min) и максимальное (Max) значения, среднее арифметическое (M), ошибка средней арифметической (m), среднее квадратическое отклонение (σ).

Варьирование морфометрических показателей оценивали коэффициентом вариации (CV, %). Коэффициент вариации - мера относительного разброса значений совокупности: показывает, какую долю среднего значения этой величины составляет ее средний разброс. Варьирование считают слабым, если CV не превосходил 10%, средними, когда CV составлял 11–25%, и значительными при CV >25%. При CV >50% распределение считали асимметричным.

Для определения статистической значимости между средними величинами вычислялся коэффициент достоверности (p) по t-критерию Стьюдента для нормально распределенных величин. Множественные сравнения проводились с помощью однофакторного дисперсионного анализа (ANOVA). Для оценки статистической значимости зависимости частоты вариантов анатомии от пола использовался метод анализа четырехпольных таблиц (критерий χ^2 Пирсона), при необходимости с поправкой Йейтса (при выборке менее 10). Для выявления статистической значимости межгрупповых отличий вариантной анатомии воротной вены использовался критерий χ^2 Пирсона для произвольных таблиц. Оценка значимости различий для каждого отдельного варианта производилась путем анализа четырехпольных и произвольных таблиц, где в качестве результативных признаков принимались значения «вариант есть» – «варианта нет». Статистические различия признавались значимыми при значении уровня $p < 0,05$.

Степень взаимосвязи параметров оценивали с помощью корреляционного анализа по Пирсону. Для качественной оценки показателей тесноты связи (r) использовали шкалу Чеддока, которая имеет следующие градации: слабая корреляция ($r \leq 0,3$), умеренная корреляция ($r \leq 0,5$), заметная корреляция ($r \leq 0,7$), высокая корреляция ($r \leq 0,9$) и очень высокая - ($r > 0,9$). При $r > 0$ связь оценивается как прямая, при $r < 0$ - обратная.

Как и большинство исследователей, занимающихся изучением анатомической нормы, за среднюю величину признака мы принимали диапазон варьирования $M \pm \sigma$. Варианты, лежащие в пределах $M \pm \sigma$ можно условно считать относящимися к «норме»; лежащие в пределах $\pm 2\sigma$ – отклоняющимися от средней величины; лежащие за пределами 2σ – резко отклоняющимися от средней величины. Таким образом, чем ближе анатомический вариант к крайним значениям нормального вариационного ряда ($M \pm 2-3\sigma$), тем дальше он отдален от нормы и приближен к аномалиям. В настоящем исследовании индивидуальная изменчивость была изучена для следующих параметров: углы, образованные воротной веной с ее корнями и ветвями, диаметры и длины ствола, корней и ветвей воротной вены.

ГЛАВА 3. ИНДИВИДУАЛЬНАЯ ИЗМЕНЧИВОСТЬ ТОПОГРАФО-АНАТОМИЧЕСКИХ ВЗАИМООТНОШЕНИЙ ВОРОТНОЙ ВЕНЫ

3.1 Вариантная анатомия конfluence воротной вены

Для описания вариантов формирования воротной вены в работе была использована классификация предложенная Krumm P. et al. (2011). В соответствии с этой классификацией, у 224 пациентов, принимавших участие в исследовании, нами было выявлено семь различных вариантов формирования воротной вены. В генеральной выборке, без учета пола пациентов, самым частым вариантом формирования воротной вены, который достоверно преобладает над другими вариантами, является конfluence типа А, при котором селезеночная вена образует общий ствол с нижней брыжеечной веной, который далее соединяется с верхней брыжеечной веной (Рисунок 12а). В классических анатомических описаниях именно этот вариант формирования воротной вены считается «типичным». Такой вариант конfluence воротной вены выявлен у 102 из 224 пациентов или в 45,5% наблюдений. В 26,8% (60 из 224) наблюдений выявлен конfluence типа В, при котором верхняя брыжеечная, селезеночная и нижняя брыжеечная вены соединяются в одной точке (Рисунок 12б). И в 16,5% (37 из 224) наблюдений выявлен конfluence типа С, при котором нижняя брыжеечная вена образует общий ствол с верхней брыжеечной веной, который далее соединяется с селезеночной веной (Рисунок 12в). На три описанных выше варианта формирования воротной вены в совокупности приходится 88,8% наблюдений. В абсолютных числах это 199 из 224 пациентов. Эти варианты конfluence характеризуются слиянием трех основных корней воротной вены, при этом анатомия верхней брыжеечной и селезеночной вен относительно постоянна, а анатомия нижней брыжеечной вены отличается значительной вариабельностью места впадения.

В 6,7% (15 из 224) наблюдений кроме трех основных корней в формировании воротной вены принимает участие добавочная брыжеечная вена. Выявлено 3 варианта формирования воротной вены с участием добавочной брыжеечной вены. Так в генеральной выборке в 3,6% (8 из 224) наблюдений выявлен конfluence типа D, при котором добавочная брыжеечная вена совместно с нижней брыжеечной веной входит в угол слияния верхней брыжеечной и селезеночной вен. В 2,2% (5 из 224) наблюдений выявлен конfluence типа E, при котором нижняя брыжеечная и добавочная брыжеечная вены имеют равный диаметр, при этом нижняя брыжеечная вена впадает в селезеночную вену как при конfluence типа А, а добавочная вена впадает в угол слияния верхней брыжеечной и селезеночной вен. В 0,9% (2 из 224) наблюдений выявлен конfluence типа G - впадение добавочной брыжеечной и нижней брыжеечной вен в селезеночную вену в одной точке. В 4,5% (10 из 224) 10 наблюдений выявлено отсутствие нижней брыжеечной вены (конfluence типа H). В этом случае воротная вена формируется

слиянием верхней брыжеечной и селезеночной вен (Рисунок 12г).

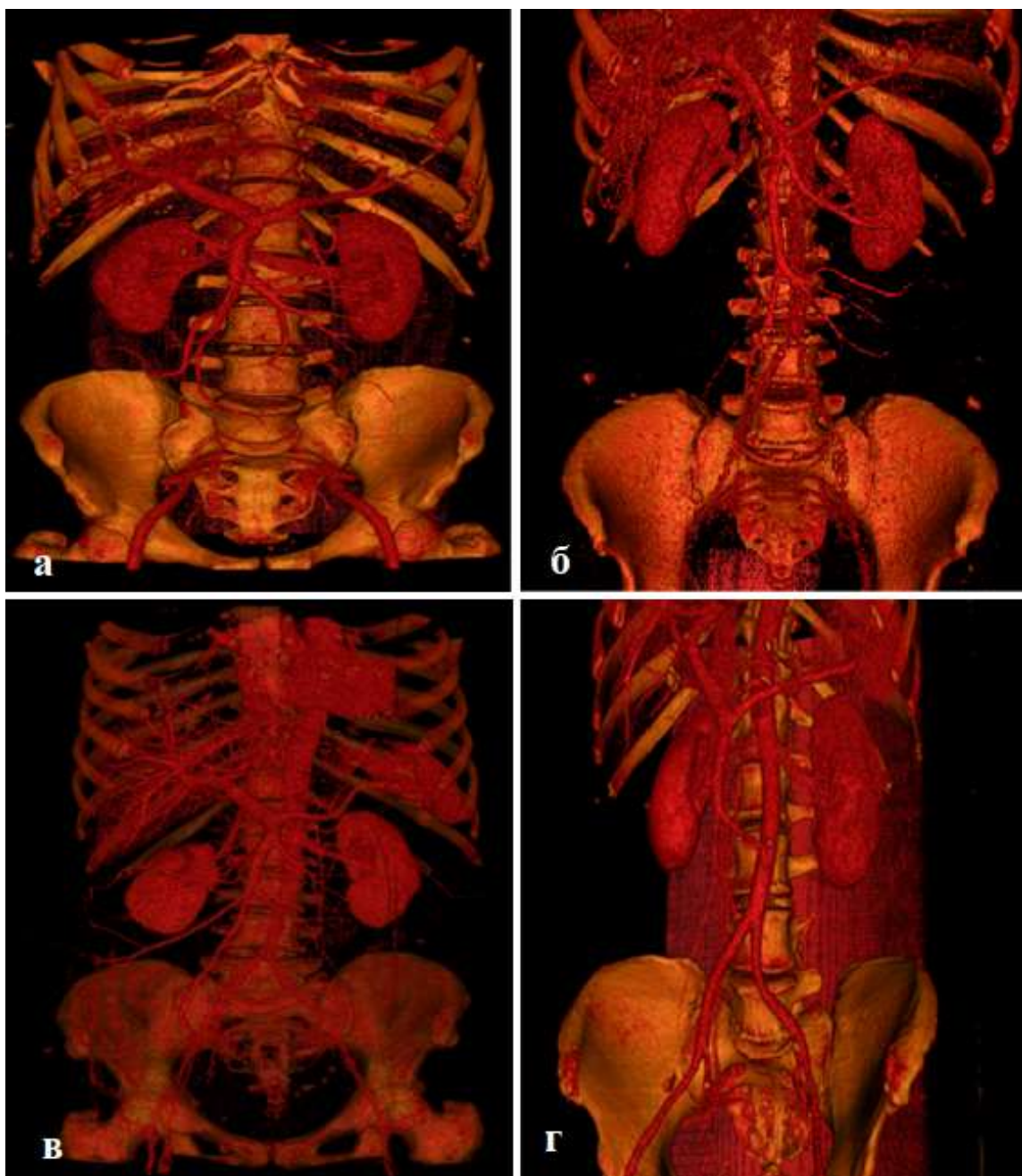


Рисунок 12 – Варианты конfluence воротной вены по P. Krumm, et al. (2011): а - тип А (слияние ВБВ и общего ствола СВ и НБВ); б – тип В (слияние ВБВ, СВ и НБВ в одной точке); в - тип С (слияние СВ и общего ствола НБВ и ВБВ); г - тип Н (отсутствие НБВ)

Конfluence воротной вены типа F (впадение нижней брыжеечной вены в добавочную брыжеечную вену, которая в свою очередь впадает в угол слияния верхней брыжеечной вены и селезеночной вены), типа I (аналогичен типу А, но между нижней брыжеечной веной и верхней брыжеечной веной имеется добавочная брыжеечная вена) и типа J (добавочная брыжеечная вена равна в диаметре верхней брыжеечной вене и впадает в угол слияния нижней брыжеечной и селезеночной вен) в нашем исследовании выявлено не было (Рисунок 13).

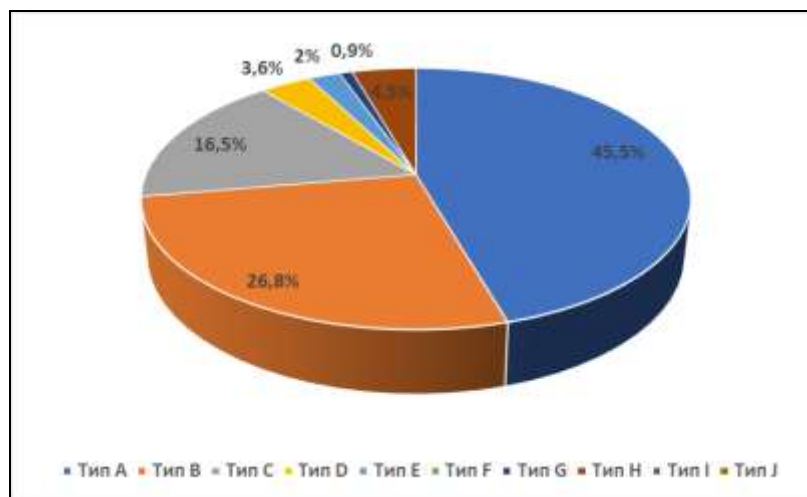


Рисунок 13 - Частота встречаемости вариантов формирования воротной вены в генеральной выборке.

В исследовании проведен анализ частоты встречаемости вариантов формирования воротной вены в зависимости от пола. Полученные сведения представлены в Таблице 8.

Таблица 8 - Варианты конfluence воротной вены по P. Krumm, et al. (2011) с учетом пола пациентов.

Тип конfluence воротной вены	Пол				Критерий χ^2	Уровень значимости p
	Мужчины (n=125)		Женщины (n=99)			
	Абс.	%	Абс.	%		
Тип А	60 ^a	48	42 ^b	42,4	0,693	0,406
Тип В	31	24,8	29	29,3	0,596	0,451
Тип С	23	18,4	14	14,1	0,727	0,394
Тип D	3	2,4	5	5,1	1,127	0,289
Тип E	3	2,4	2	2	0,037	0,849
Тип F	0	0	0	0	-	-
Тип G	0	0	2	2	2,548	0,111
Тип H	5	4	5	5,1	0,143	0,706
Тип I	0	0	0	0	-	-
Тип J	0	0	0	0	-	-
Критерий χ^2	28,66		19,45			
Уровень значимости p	<0,01		<0,01			

Примечание: a, b - значимые различия встречаемости варианта конfluence

Как видно из таблицы и у мужчин, и у женщин подавляющее большинство наблюдений приходится на три типа конfluence: тип А (слияние верхней брыжеечной вены и общего ствола селезеночной и нижней брыжеечной вен), тип В (слияние верхней брыжеечной, селезеночной и нижней брыжеечной вен в одной точке) и тип С (слияние селезеночной вены и общего ствола нижней и верхней брыжеечных вен). На эти варианты приходится 91,2% (114 из 125) наблюдений у мужчин и в 85,8% (85 из 99) наблюдений у женщин. Как и в генеральной выборке

и у мужчин, и у женщин, достоверно преобладающим является конfluence типа А (для мужчин $\chi^2=28,66$ при $p < 0,01$; для женщин $\chi^2=19,45$ при $p < 0,01$). Указанный тип формирования воротной вены выявлен у 60 из 125 или у 48% мужчин. У женщин конfluence воротной вены типа выявлен в 42,4% (42 из 99) наблюдений. Конfluence воротной вены типа В выявлен у 24,8% (31 из 125) мужчин и у 29,3% (29 из 99) женщин. Конfluence типа С у мужчин выявлен в 18,4% (23 из 125) наблюдений, у женщин - в 14,1% (14 из 99) 14 наблюдений (Рисунок 14, 15).

Формирование воротной вены с участием добавочной брыжеечной вены у женщин выявлялось чаще чем у мужчин. Так у мужчин добавочная брыжеечная вена выявлена в 4,8% случаев или у 6 из 125 мужчин и выявлено два варианта формирования воротной вены с участием добавочной брыжеечной вены. У трех мужчин или в 2,4% наблюдений выявлен конfluence типа D (впадение добавочной брыжеечной вены вместе с нижней брыжеечной веной в угол слияния верхней брыжеечной и селезеночной вен). И у трех мужчин или в 2,4% наблюдений выявлен конfluence воротной вены типа E (добавочная брыжеечная вена впадает в угол слияния верхней брыжеечной и селезеночной вен, а нижняя брыжеечная вена впадает в селезеночную вену). У женщин добавочная брыжеечная вена выявлена 9,1% наблюдений или у 9 из 99 женщин. Также у женщин было больше вариантов формирования воротной вены с участием добавочной брыжеечной вены. У пяти женщин или в 5,1% наблюдений имел место конfluence типа D. У двух женщин или в 2% наблюдений выявлен конfluence типа E. И у двух женщин (2% наблюдений) наблюдался конfluence типа G (впадение добавочной брыжеечной вены и нижней брыжеечной вены в селезеночную вену в одной точке). Отсутствие нижней брыжеечной вены (конfluence типа H) выявлен у 5 мужчин (4% наблюдений) и у 5 женщин (5,1% наблюдений). Достоверно значимых различий в частоте встречаемости различных вариантов конfluence в связи с полом нами не выявлено.

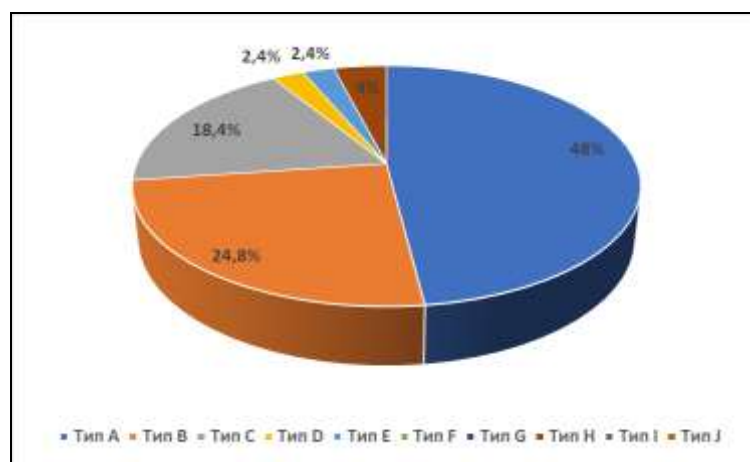


Рисунок 14 - Частота встречаемости вариантов формирования воротной вены у мужчин.

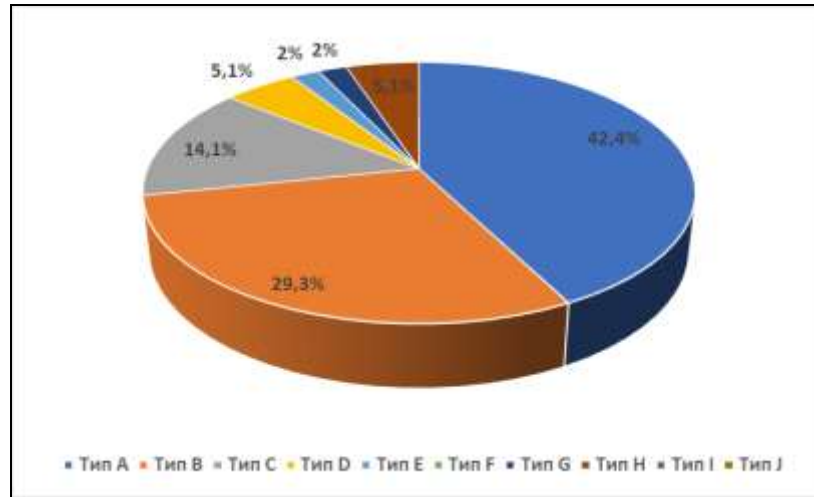


Рисунок 15 - Частота встречаемости вариантов формирования воротной вены у женщин.

3.2 Вариантная анатомия внутрипеченочного отдела воротной вены

Для описания вариантов деления воротной вены использовалась классификация по Nakamura T. et al. (2002). Согласно этой классификации выявлено четыре типа ветвления воротной вены. Классический тип деления воротной вены на правый и левый стволы (тип А) в генеральной выборке без учета пола выявлен у 161 из 224 пациентов или в 71,9% наблюдений. В 20,1% (45 из 224) наблюдений обнаружена истинная трифуркация воротной вены без основного ствола её правой ветви (тип В). Эти два варианта деления воротной вены самые частые и в генеральной выборке выявлены в 92% (206 из 224) наблюдений. Остальные атипичные типы ветвления воротной вены встречались значительно реже. Так в 4,9% (11 из 224) наблюдений определяется внепеченочное отхождение передней ветви правой воротной вены (тип С). В 3,1% (7 из 224) наблюдений выявлено внутрипеченочное отхождение передней ветви правой воротной вены (тип D). Ни у одного из исследованных нами пациентов не было выявлено деления воротной вены типа E (отсутствие целостной ветви передней правой воротной вены) (Рисунок 16).

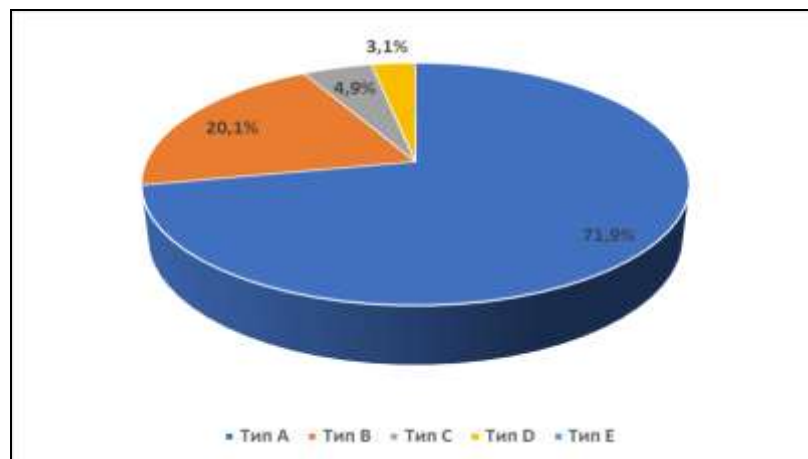


Рисунок 16 - Частота встречаемости вариантов деления воротной вены в генеральной выборке.

В исследовании проведен анализ частоты встречаемости вариантов конfluence воротной вены в зависимости от пола (Таблица 9).

Таблица 9 — Изменчивость вариантов деления воротной вены по T. Nakamura, et al. (2002) в связи с полом.

Вариант деления воротной вены	Пол				Критерий χ^2	Уровень значимости p
	Мужчины (n=125)		Женщины (n=99)			
	Абс.	%	Абс.	%		
Тип А	89^a	71,2	72^b	72,7	0,064	0,801
Тип В	26	20,8	19	19,2	0,089	0,766
Тип С	3	2,4	8	8,1	3,818	0,051
Тип D*	7	5,6	0	0	5,723	0,017
Тип Е	0	0	0	0	-	-
Критерий χ^2	63,913		64,145			
Уровень значимости p	<0,01		<0,01			

Примечание: * – значимые различия встречаемости варианта деления воротной вены в зависимости от пола; a,b значимые различия встречаемости варианта деления воротной вены

Нами установлено, что вариант деления воротной вены типа А по T. Nakamura et. al. (2002), т.е. её «типичное» дихотомическое деление на правую и левую ветви, является достоверно преобладающим и у мужчин, и у женщин (для мужчин $\chi^2=63,913$ при $p < 0,01$; для женщин $\chi^2=64,145$ при $p < 0,01$) (Рисунок 17, 18). У мужчин такой тип деления встречается в 71,2 % (89 из 125) наблюдений, у женщин — в 72,7% (72 из 99) наблюдений. Трифуркация воротной вены (деление воротной вены типа В) у мужчин выявлена в 20,8% (26 из 125) наблюдений, у женщин - в 19,2% (19 из 99) наблюдений. Внепеченочное отхождение передней ветви правой воротной вены (деление воротной вены типа С) у женщин наблюдается в 8,1% (8 из 99) наблюдений. У мужчин деление воротной вены типа С наблюдалось реже чем у женщин. Этот тип ветвления воротной вены у мужчин наблюдается в 2,4% (3 из 125) наблюдений. Внутрпеченочное отхождение передней ветви правой воротной вены (деление воротной вены типа D) у мужчин выявлено в 5,6% случаев (7 наблюдений). У женщин случаев деления воротной вены типа D не выявлено. Деление воротной вены типа Е (отсутствие целостной ветви передней правой воротной вены) ни у мужчин, ни у женщин в исследовании не встречался. Различия в частоте встречаемости ветвления воротной вены типов А, В и С от пола статистически не значимы. В то же время деление воротной вены типа D у мужчин встречается достоверно чаще ($\chi^2= 5,723$, при $p=0,017$).

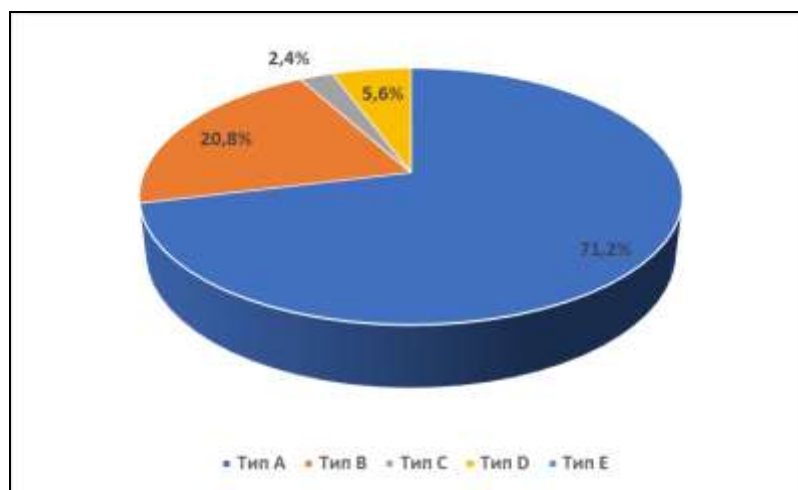


Рисунок 17 - Частота встречаемости вариантов деления воротной вены у мужчин.

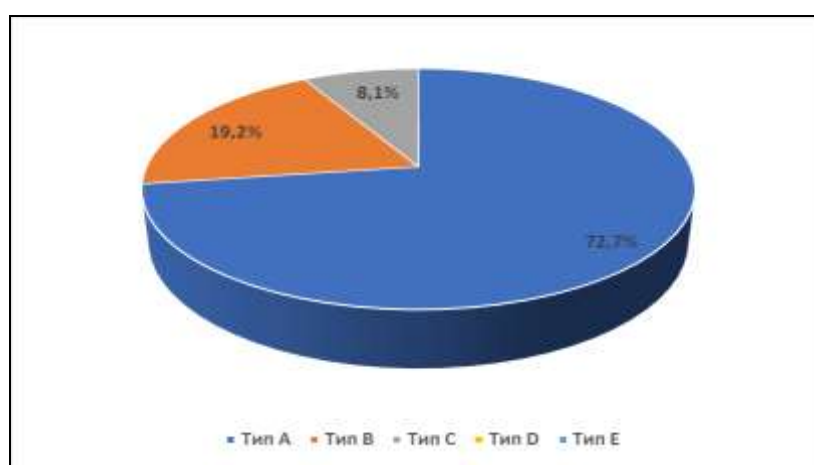


Рисунок 18 - Частота встречаемости вариантов деления воротной вены у женщин.

Нами была изучена изменчивость вариантов деления воротной вены в зависимости от типа ее конfluence (Таблица 10).

Таблица 10 - Варианты деления воротной вены по T. Nakamura, et al. (2002) в связи с типом её конfluence.

Вариант деления воротной вены	Тип конfluence воротной вены													
	Тип А (n=102)		Тип В (n=60)		Тип С (n=37)		Тип D (n=8)		Тип E (n=5)		Тип G (n=2)		Тип H (n=10)	
	Абс.	%	Абс.	%	Абс.	%	Абс.	%	Абс.	%	Абс.	%	Абс.	%
Тип А (n=161)	86*	84,3	45*	75	30*	81,1	-	-	-	-	-	-	-	-
Тип В (n=45)	11	10,8	10	16,7	7	18,9	5	62,5	5	100	1	50	6	60
Тип С (n=11)	5	4,9	3	5	-	-	-	-	-	-	-	-	3	30
Тип D (n=7)	-	-	2	3,3	-	-	3	37,5	-	-	1	50	1	10
Критерий χ^2	110,560		41,119		28,595		1,25		-		-		1,818	
Уровень значимости p	<0,01		<0,01		<0,01		0,618		-		-		0,178	

Примечание: * – значимые различия встречаемости варианта в зависимости от типа конfluence

При изучении варианта деления воротной вены в зависимости от типа ее формирования

установлено, что у пациентов с вариантами формирования воротной вены типов А (слияние верхней брыжеечной вены с общего ствола селезеночной и нижней брыжеечной вен), типа В (слияние корней воротной вены в одной точке) и типа С (слияние селезеночной вены и общего брыжеечного ствола) достоверно преобладает типичное деление воротной вены на правую и левую ветви (деление типа А).

У 75 из 102 пациентов с конфлюенсом типа А, или в 73,5% наблюдений, воротная вена имела тип деления А (бифуркация на правую и левую ветви), в 18,6% (9 из 102) наблюдений - тип деления В (трифуркация воротной вены) и в 7,9% (8 из 102) наблюдений - тип деления С (внепеченочное отхождение передней ветви правой воротной вены). У 60 пациентов с конфлюенсом воротной вены типа В выявлено четыре варианта деления воротной вены. В 75% (45 из 60) наблюдений воротная вена имела тип деления А, в 16,7% (10 из 60) наблюдений - тип деления В, в 5% (3 из 60) наблюдений - тип деления С и в 3,3% (2 из 60) наблюдений - тип деления D (внутрипеченочное отхождение передней ветви правой воротной вены). У 37 пациентов с конфлюенсом воротной вены типа С наблюдалось лишь два типа деления воротной вены. В 75,7% (28 из 37) наблюдений) воротная вена имела тип деления А и в 24,3% (9 из 37) наблюдений - тип деления В.

При формировании воротной вены с участием добавочной брыжеечной вены (конфлюенсы типов D, E, G) и при отсутствии нижней брыжеечной вены (конфлюенс типа H) не выявлено ни одного случая типичного деления воротной вены на правую и левую ветви. При указанных типах формирования воротной вены преобладающим вариантом ветвления воротной вены была её трифуркация (тип В). У 8 пациентов с конфлюенсом типа D (впадение добавочной брыжеечной вены вместе с нижней брыжеечной веной в угол слияния верхней брыжеечной и селезеночной вен) в 62,5% (5 из 8) наблюдений воротная вена имела тип деления С, а в 37,5% (3 из 8) наблюдений – тип деления D. У 5 пациентов с конфлюенсом типа E (добавочная брыжеечная вена впадает в угол слияния верхней брыжеечной и селезеночной вен, а нижняя брыжеечная вена впадает в селезеночную вену) во всех наблюдениях воротная вена имела деление типа В. При конфлюенсе типа G (впадение добавочной брыжеечной вены и нижней брыжеечной вены в селезеночную вену в одной точке), который наблюдался у двух пациентов, в одном наблюдении воротная вена имела тип деления В, во втором случае - тип деления D. У 10 пациентов с конфлюенсом типа H в 60% (6 из 10) наблюдений воротная вена имела тип деления В, в 30% (3 из 10) наблюдений — тип деления С и в 10% (1 из 10) наблюдений — тип деления D.

3.3 Изменчивость уровня формирования воротной вены относительно позвоночного столба в связи с полом и возрастом

Уровень формирования воротной вены относительно позвоночного столба у 224 взрослых пациентов без учета пола и возраста колеблется в пределах от нижнего края двенадцатого грудного позвонка (ThXII) и до верхнего края второго поясничного позвонка (LII), при этом проекция конfluence могла приходиться на правый край тела позвонка, его левый край или по центру позвонка (Таблица 11).

Таблица 11 - Изменчивость уровня формирования воротной вены относительно позвоночного столба в генеральной выборке (n=224).

	ThXII НК		ThXII - LI		LI ВК		LI СТ		LI НК		LI-LII		LII ВК		ИТОГО	
	Абс.	%	Абс.	%	Абс.	%	Абс.	%	Абс.	%	Абс.	%	Абс.	%	Абс.	%
Справа	11	4,9	13	5,8	32	14,3	38	16,9	20	8,9	18	8,1	13	5,8	145	64,7
По центру	7	3,1	11	4,9	7	3,1	9	4,1	7	3,1	4	1,8	2	0,9	47	21
Слева	7	3,1	7	3,1	7	3,1	4	1,8	5	2,3	2	0,9	0	0	32	14,3
Обобщенно	25	11,1	31	14,3	46	20,5	51	22,8	32	14,3	24	10,7	15	6,7	224	100

В генеральной выборке у 129 из 224 пациентов, или в 57,6% наблюдений, воротная вена формируется на уровне тела первого поясничного позвонка (LI). Такой уровень формирования воротной вены можно считать типичным. Было выявлено три уровня проекции конfluence воротной вены на тело LI позвонка: верхний край тела позвонка, середина тела и нижний край тела позвонка. Так в проекции верхнего края LI позвонка воротная вена формируется в 20,5% (46 из 224) наблюдений. На середину тела LI позвонка приходилось наибольшее количество проекций конfluence. На указанном уровне воротная вена формировалась в 22,8% (51 из 224) наблюдений. На нижний край LI позвонка конfluence воротной вены проецировался в 14,3% (32 из 224) наблюдений.

Так же нами выделены высокий и низкий уровень формирования воротной вены. Высоким уровнем считалось формирование воротной вены выше тела LI позвонка: на уровне межпозвоночного диска между двенадцатым грудным (ThXII) и первым поясничным (LI) позвонками и на уровне нижнего края тела ThXII позвонка. Низким уровнем считалось формирование воротной вены ниже тела LI позвонка на уровне межпозвоночного диска между первым (LI) и вторым (LII) поясничными позвонками и на уровне верхнего края LII позвонка. Высокое формирование выявлено в большем количестве наблюдений чем низкое. Так высокое формирование воротной вены выявлено в 25,4% (54 из 224) наблюдений, а низкое – в 17,4 % (39 из 224) наблюдений. На уровне нижнего края ThXII позвонка формирование воротной вены наблюдалось в 11,1% (25 из 224) наблюдений. У 31 из 224 пациентов мы наблюдали расположение конfluence воротной вены на уровне межпозвоночного диска между ThXII и LI позвонками, что составило 14,3% наблюдений. Формирование воротной вены на уровне межпозвоночного диска между LI и LII позвонками выявлено в 10,7% (24 из 224) наблюдений.

В 6,7% (15 из 224) наблюдений воротная вена формировалась на уровне верхнего края LII позвонка (Рисунок 19).

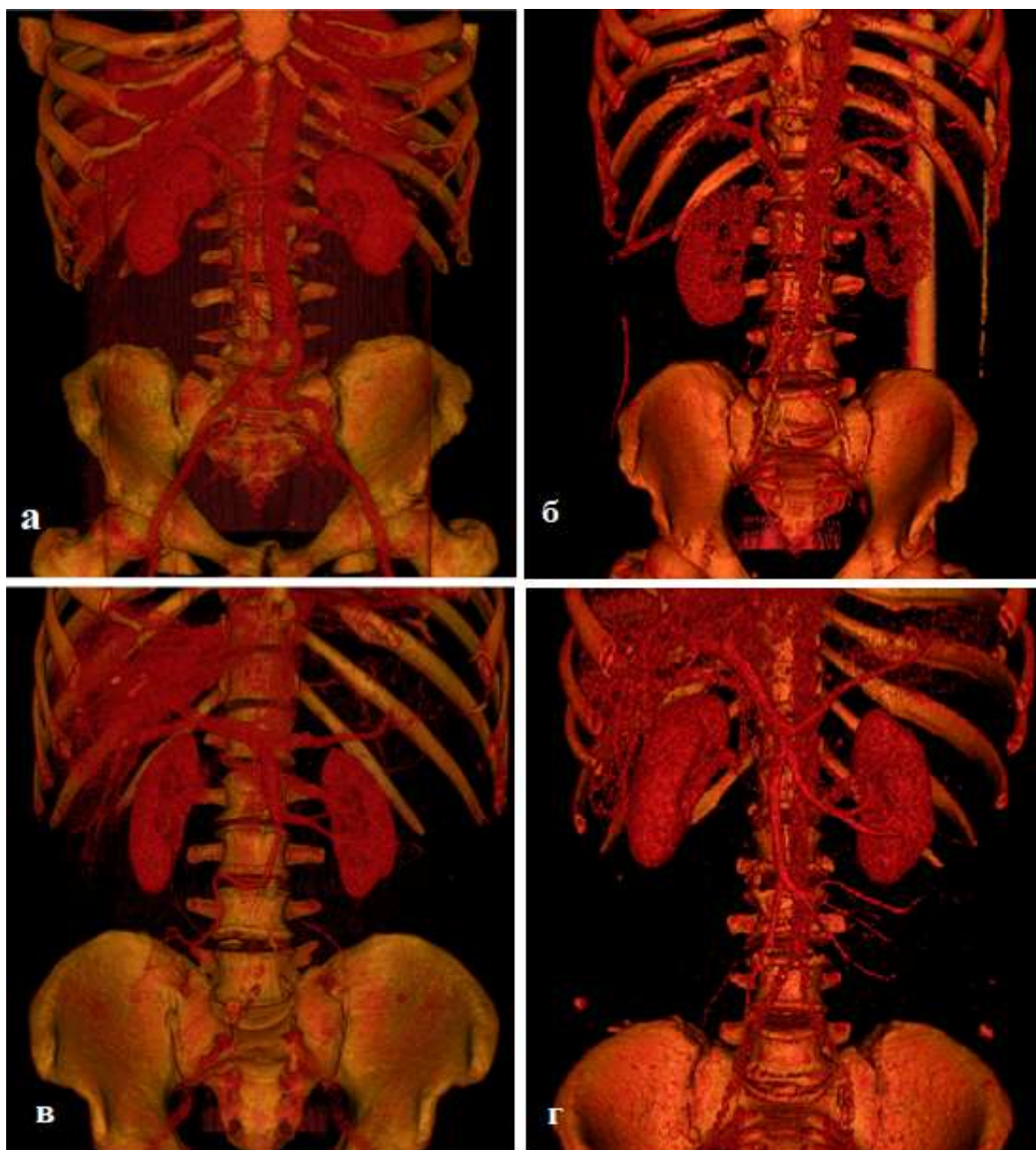


Рисунок 19 - Варианты уровня формирования воротной вены относительно позвоночного столба: а - на уровне межпозвоночного диска между ThXII — LI; б — на уровне нижнего края LI в проекции правого его края; в - на уровне нижнего края LI в проекции левого его края; г-на уровне нижнего края ThXII.

В генеральной выборке без учета проекции на тело позвонка в 64,7% (145 из 224) наблюдений конfluence воротной вены располагался по правому краю позвонков. По левому краю позвонков конfluence воротной вены проецировался в 14,3 % (32 из 224) наблюдений и в 21% (47 из 224) наблюдений - по центру позвонка. Преимущественное формирование воротной вены на уровне правого края позвонков отмечалось при всех уровнях формирования воротной вены (Рисунок 20).

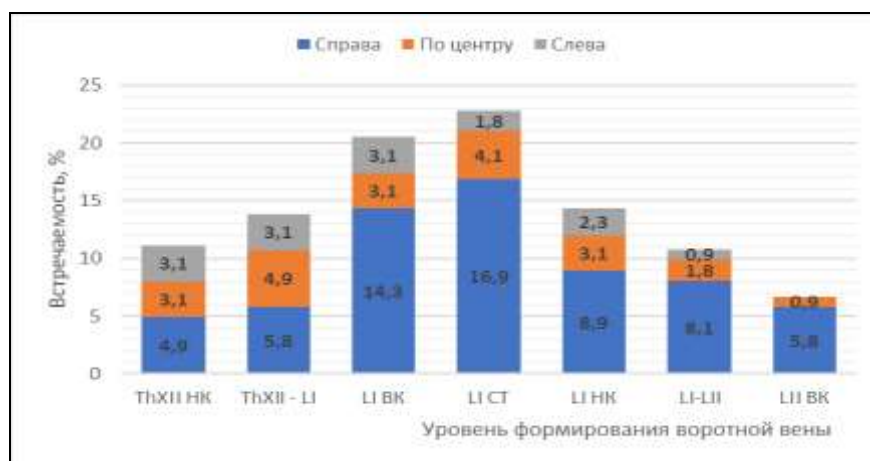

Рисунок 20 - Изменчивость уровня формирования воротной вены относительно позвоночного столба в генеральной выборке.

Наиболее частым уровнем формирования воротной вены, который наблюдается в 16,9% всех наблюдений в генеральной выборке - середина тела LI позвонка с проекцией конfluence по правому его краю. Такой уровень формирования воротной вены выявлен у 38 пациентов. При этом наиболее высокое формирование воротной вены на уровне нижнего края ThXII и наиболее низкое - на уровне верхнего края LII позвонка встречается реже всего.

Сведения об изменчивости уровня формирования воротной вены в зависимости от пола представлены в Таблице 12.

Таблица 12 - Изменчивость уровня формирования воротной вены относительно позвоночного столба с учетом пола пациентов.

Пол		Уровень формирования ВВ							ИТОГО
		ThXII НК	ThXII - LI	LI ВК	LI СТ	LI НК*	LI-LII	LII ВК	
Муж (n=125)	Справа	5	9	14	17	16	9	6	76 (60,8%)
	По центру	6	7	2	5	6	5	-	31 (24,8%)
	Слева	5	3	5	1	4	-	-	18 (14,4%)
	ОБОБЩЕННО	16 (12,8%)	19 (15,2%)	21 (16,8%)	23 (18,4%)	26 (20,8%)	14 (11,2%)	6 (4,8%)	125
Жен (n=99)	Справа	7	2	18	21	6	8	7	69 (69,8%)
	По центру	-	4	5	5	-	-	2	16 (16,1%)
	Слева	2	6	2	2	-	2	-	14 (14,1%)
	ОБОБЩЕННО	9 (9,1%)	12 (12,1%)	25 (25,2%)	28 (28,3%)	6 (6,1%)	10 (10,1%)	9 (9,1%)	99
Критерий χ^2		0,767	0,439	2,419	3,069	9,802	0,070	1,628	
Уровень значимости p		0,382	0,508	0,120	0,080	0,02	0,792	0,202	

Примечание: * – значимые различия встречаемости варианта в зависимости от пола

Как видно из таблицы и у мужчин, и у женщин конfluence воротной вены преимущественно проецируется на уровень тела LI позвонка. Указанная проекция конfluence встречалась в 56% (70 из 125) наблюдений у мужчин и в 59,6% (59 из 99) наблюдений у

женщин. При этом в 20,8% (26 из 125) наблюдений у мужчин воротная вена формируется на уровне нижнего края L1 позвонка. Стоит отметить, что это самый частый уровень формирования воротной вены в наблюдениях у мужчин. В 16,8% (21 из 125) наблюдений у мужчин воротная вена формируется на уровне верхнего края L1 позвонка и в 18,4% (23 из 125) наблюдений конfluence располагается на уровне середины тела L1 позвонка. У женщин в 28,3% (28 из 99) наблюдений воротная вена формируется на уровне середины тела L1 позвонка, при этом это самый частый уровень конfluence у женщин. На уровне верхнего края L1 позвонка у женщин конfluence располагается в 25,2% (25 из 99) наблюдений. В 6,1% (6 из 99) наблюдений проекция конfluence приходилась на уровень нижнего края L1 позвонка. Это самый редкий вариант уровня формирования воротной вены у женщин.

Нами выявлены отличия в частоте высокого и низкого формирования воротной вены у мужчин и у женщин. У мужчин частота высокого формирования воротной вены была достоверно выше, чем у женщин. Так у женщин высокое формирование воротной вены отмечалось в 21,2% (21 из 99) наблюдений, у мужчин - в 28% (35 из 125) наблюдений. На уровне нижнего края ThXII позвонка у мужчин воротная вена формировалась в 12,8% (16 из 125) наблюдений. У женщин формирование воротной вены на этом уровне отмечалось значительно реже и выявлено в 9,1% (9 из 99) наблюдений. На уровне межпозвоночного диска между ThXII и L1 позвонками формирование воротной вены также достоверно чаще отмечается у мужчин. Указанный уровень формирования воротной вены у мужчин наблюдался у 19 из 125 пациентов, у женщин — у 12 из 99 пациентов. Это 15,2% и 12,1% наблюдений соответственно.

Частота низкого формирования воротной вены в целом была выше у женщин. Низкое формирование воротной вены у женщин выявлено в 19,2% (19 из 99) наблюдений. У мужчин низкое формирование воротной вены выявлено в 16% (20 из 125) наблюдений. На уровне межпозвоночного диска между L1 и LII позвонками у мужчин воротная вена формируется несколько чаще чем у женщин - в 11,2% (14 из 125) наблюдений. У женщин формирование воротной вены на уровне межпозвоночного диска между L1 и LII позвонками выявлено в 10,1% (10 из 99) наблюдений. На уровне верхнего края LII позвонка формирование воротной вены у женщин отмечалось значительно чаще чем у мужчин. У женщин на указанном уровне воротная вена формировалась в 9,1% (9 из 99) наблюдений, у мужчин - в 4,8% (6 из 125) наблюдений. Различия встречаемости варианта в зависимости от пола были достоверны лишь при проекции конfluence на уровне нижнего края L1 позвонка. На этом уровне у мужчин воротная вена формировалась достоверно чаще у мужчин ($\chi^2=9,802$; $p=0,002$). На всех других уровнях различия в частоте встречаемости не значимы (Рисунок 21).

У мужчин проекция конfluence воротной вены по правому краю позвонков наблюдается в 60,8% (76 из 125) наблюдений. У женщин проекция конfluence воротной вены

по правому краю позвонков наблюдается в 69,8% (69 из 99) наблюдений. У мужчин расположение конfluence воротной вены по центру и по левому краю позвонков встречается чаще чем у женщин и наблюдалось у 31 и 18 мужчин соответственно. Это 24,8% и 14,4% наблюдений. У женщин формирование воротной вены в проекции центра позвонков выявлено в 16,1% случаях (16 из 99) наблюдений, а в проекции левого края позвонков — в 14,1% (14 из 99) наблюдений.

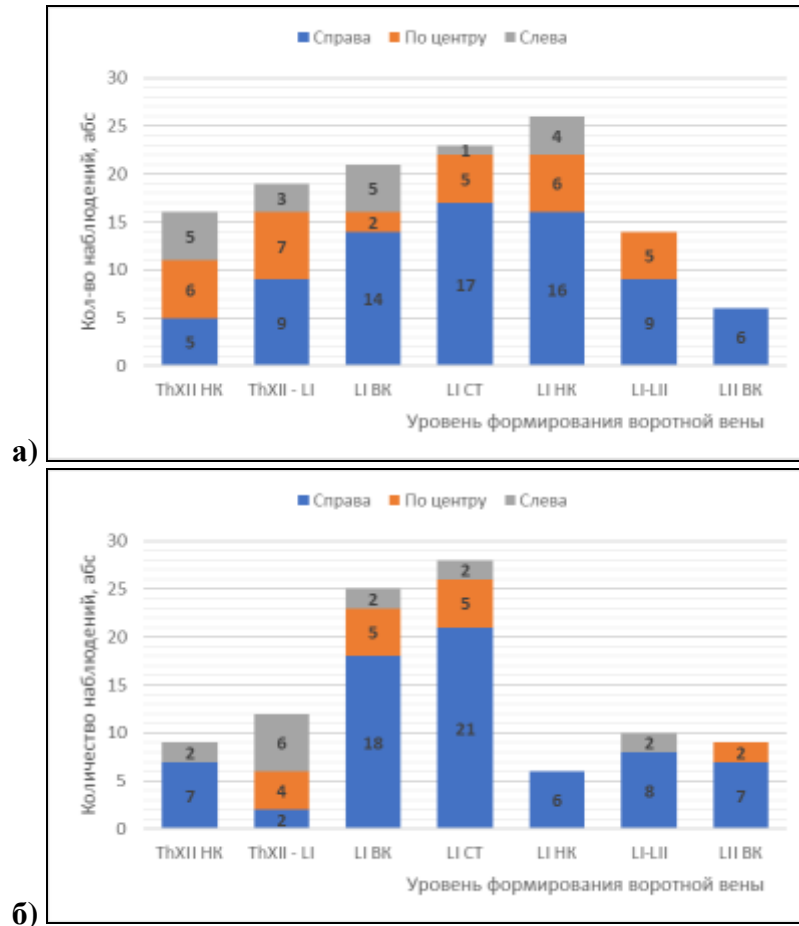


Рисунок 21 - Изменчивость уровня формирования воротной вены относительно позвоночного столба у мужчин (а) и у женщин (б).

С учетом стороны проекции конfluence у женщин самый частый вариант уровня формирования воротной вены на уровне середины трети LI позвонка в проекции правого его края. Такой уровень формирования воротной вены наблюдался в 21,2% (21 из 99) наблюдений.

У мужчин с учетом стороны проекции конfluence также самый частый уровень формирования воротной вены на уровне середины тела LI позвонка в проекции правого его края. Такой уровень формирования выявлен у 17 из 125 мужчин. Это 13,6% наблюдений.

Сведения об изменчивости уровня формирования воротной вены с возрастом у мужчин представлены в Таблице 13.

Таблица 13 - Изменчивость уровня формирования воротной вены относительно позвоночного столба у мужчин с учетом возраста (n=125).

Возрастной период	Уровень формирования ВВ						
	ThXII НК	ThXII - LI	LI BK	LI CT*	LI НК*	LI-LII	LII BK
Первый зрелый (n=20)	-	-	2	2	14	2	-
Второй зрелый (n=60)	9	12	9	13	7	6	4
Пожилой (n=37)	7	7	7	3	5	6	2
Старческий (n=8)	-	-	3	5	-	-	-
Критерий χ^2	5,611	6,488	3,372	14,339	35,720	1,2984	1,899
Уровень значимости p	0,133	0,091	0,338	0,03	<0,01	0,576	0,594

Примечание: * – значимые различия встречаемости варианта в зависимости от возраста

Как видно из таблицы во всех возрастных группах у мужчин отмечалось преобладание формирования воротной вены на уровне тела LI позвонка. Так у мужчин первого зрелого возраста формирование воротной вены на уровне LI позвонка выявлено в 18 наблюдениях. При этом на уровне на верхнего края LI позвонка воротная вена формировалась 2 наблюдениях, на середине тела указанного позвонка воротная вена формировалась в 2 случаях и 14 случаях на уровне нижнего края LI позвонка. Высокое формирование воротной вены у мужчин первого зрелого возраста не встречалось. Низкое формирование воротной вены у мужчин первого зрелого возраста происходило только на уровне межпозвоночного диска LI-LII. Такой уровень формирования воротной вены выявлен в 2 наблюдениях.

Во втором зрелом возрасте на уровне тела LI позвонка воротная вена формировалась у 29 пациентов. При этом на уровне верхнего края LI позвонка воротная вена формировалась в 9 случаях, на середине тела LI позвонка в - 13. На уровне нижнего края LI позвонка воротная вена формировалась в 7 наблюдениях. У мужчин второго зрелого возраста высокое формирование воротной вены преобладало над низким. Так высокое формирование воротной вены в описываемой группе наблюдалось у 21 мужчины: в 9 случаях - на уровне нижнего края ThXII позвонка и в 12 случаях — на уровне межпозвоночного диска ThXII-LI. Низкое формирование отмечалось в 10 случаях: в 6 случаях на уровне межпозвоночного диска LI-LII и в 4 случаях на уровне верхнего края LII позвонка.

У пожилых мужчин формирование воротной вены в проекции тела LI позвонка наблюдалось у 15 пациентов. В 7 случаях воротная вена формировалась на уровне верхнего края LI позвонка, на середины тела первого LI позвонка воротная вена формировалась в 3 наблюдениях. В 5 наблюдениях воротная вена формировалась на уровне нижнего края LI позвонка. У мужчин пожилого возраста высокое формирование воротной вены преобладало над низким. В 14 случаях отмечалось высокое формирование воротной вены и в 8 случаях - низкое. На уровне нижнего края ThXII позвонка воротная вена формировалась в 7 наблюдениях, на

уровне межпозвоночного диска ThXII-LI также в 7 наблюдениях. На уровне межпозвоночного диска LI-LII воротная вена формировалась в 6 наблюдениях и в двух наблюдениях на уровне верхнего края LII позвонка.

У мужчин старческого возраста во всех наблюдениях воротная вена формировалась на уровне LI позвонка: в 3 наблюдениях воротная вена формировалась на уровне верхнего края LI позвонка и в 5 наблюдениях - на уровне середины тела LI позвонка.

Формирование воротной вены на уровне середины тела LI позвонка достоверно чаще наблюдалось у мужчин второго зрелого возраста ($\chi^2 = 14,339$; $p=0,03$). Формирование воротной вены на уровне нижнего края LI позвонка достоверно чаще наблюдалось у мужчин первого зрелого возраста ($\chi^2 = 35,720$; $p<0,01$). Значимых различий встречаемости других уровней формирования воротной вены в зависимости от возраста не выявлено. Во всех возрастных группах у мужчин воротная вена преимущественно формировалась в проекции правого края позвонков (Рисунок 22).

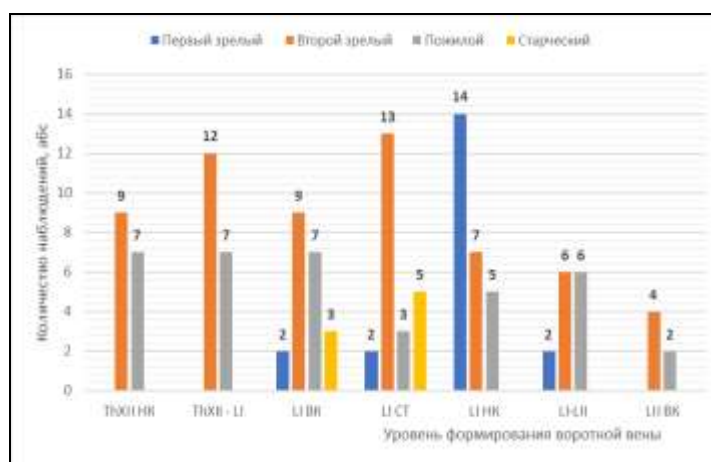


Рисунок 22 - Изменчивость уровня формирования воротной вены относительно позвоночного столба у мужчин разных возрастных групп.

Сведения об изменчивости уровня формирования воротной вены с возрастом у женщин представлены в Таблице 14.

Таблица 14 - Изменчивость расположения уровня формирования воротной вены относительно позвоночного столба у женщин с учетом возраста (n=99).

Возрастной период	Уровень формирования ВВ						
	ThXII НК	ThXII - LI	LI ВК	LI СТ	LI НК	LI-LII	LI ВК
Первый зрелый (n=14)	-	1	3	4	-	4	2
Второй зрелый (n=54)	5	6	16	16	4	2	5
Пожилой (n=27)	4	5	6	6	2	4	-
Старческий (n=4)	-	-	-	2	-	-	2
Критерий χ^2	2,872	1,967	2,139	1,468	1,419	8,804	11,259
Уровень значимости p	0,412	0,58	0,545	0,69	0,702	0,133	0,203

У женщин, как и у мужчин, во всех возрастных группах преобладает формирование воротной вены на уровне L1 позвонка. Формирование воротной вены на уровне L1 позвонка у женщин первого зрелого возраста выявлено в 7 наблюдениях. В трех наблюдениях воротная вена формировалась на уровне верхнего края L1 позвонка, в 4 наблюдениях — на уровне середины тела L1 позвонка. Высокое формирование воротной вены у женщин указанной возрастной группы выявлено в одном наблюдении. В этом наблюдении она формировалась на уровне межпозвоночного диска ThXII-L1. У женщин первого зрелого возраста низкий уровень формирования воротной вены выявлен в 6 наблюдениях. На уровне межпозвоночного диска между L1 и LII формирование воротной вены выявлено у 4 женщин и у 2 женщин воротная вена формировалась на уровне верхнего края LII позвонка.

У женщин второго среднего возраста на уровне L1 позвонка воротная вена формировалась в 6 наблюдениях. При этом в 16 наблюдениях воротная вена формировалась на уровне верхнего края L1 позвонка. На уровне середины тела L1 позвонка воротная вена формировалась в 16 наблюдениях. На уровне нижнего края L1 позвонка воротная вена формировалась в 4 наблюдениях. В 5 наблюдениях воротная вена формировалась на уровне ThXII позвонка и в 6 - на уровне межпозвоночного диска ThXI-L1. Всего высокое формирование воротной вены в указанной возрастной группе выявлено в 11 наблюдениях. Низкое формирование наблюдалось у 7 женщин. В двух наблюдениях на уровне межпозвоночного диска между L1 и LII позвонками и в 5 наблюдениях на уровне верхнего края LII позвонка.

У пожилых женщин формирования воротной вены выявлен в 14 наблюдениях. При этом на уровне верхнего края L1 позвонка воротная вена формировалась в 6 наблюдениях. В 6 наблюдениях воротная вена формировалась на уровне середины тела L1 позвонка и в двух наблюдениях на уровне нижнего края. У женщин пожилого возраста высокое формирование воротной вены значительно преобладало на низком. Так высокое формирование выявлено в 9 наблюдениях. При этом в 5 случаях воротная вена формировалась на уровне межпозвоночного диска между ThXII и L1 позвонками и в 4 случаях на уровне нижнего края ThXII позвонка. Низкое формирование воротной вены выявлено в 4 случаях. Во всех случаях воротная вена формировалась на уровне межпозвоночного диска между L1 и LII позвонками.

У женщин старческого возраста в двух наблюдениях воротная вена формировалась на уровне середины тела L1 позвонка и в двух — на уровне верхнего края L1 позвонка.

У женщин во всех возрастных группах отмечалось преимущественное формирование воротной вены в проекции правого края позвонка. Значимых различий встречаемости уровней формирования воротной вены в зависимости от возраста не выявлено (Рисунок 23).

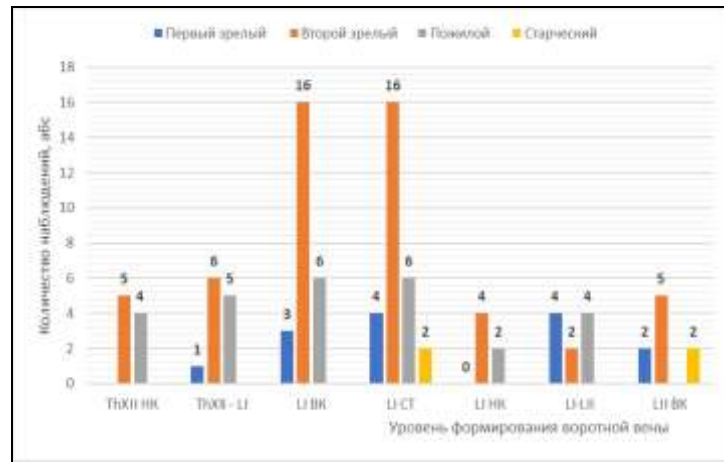


Рисунок 23 - Изменчивость уровня формирования воротной вены относительно позвоночного столба у женщин разных возрастных групп.

3.4 Изменчивость расположения ствола воротной вены по отношению к срединной сагиттальной плоскости

Выделяют три варианта расположения воротной веной относительно вертикальной плоскости: вертикальное, наклонное и горизонтальное. При вертикальном расположении воротная вена образует угол $10-30^\circ$ со срединной сагиттальной плоскостью (Рисунок 24а), при наклонном расположении воротная вена образует угол $31-60^\circ$ с вертикалью (Рисунок 24б) и при горизонтальном расположении воротная вена образует угол $61-90^\circ$ (Рисунок 24в).

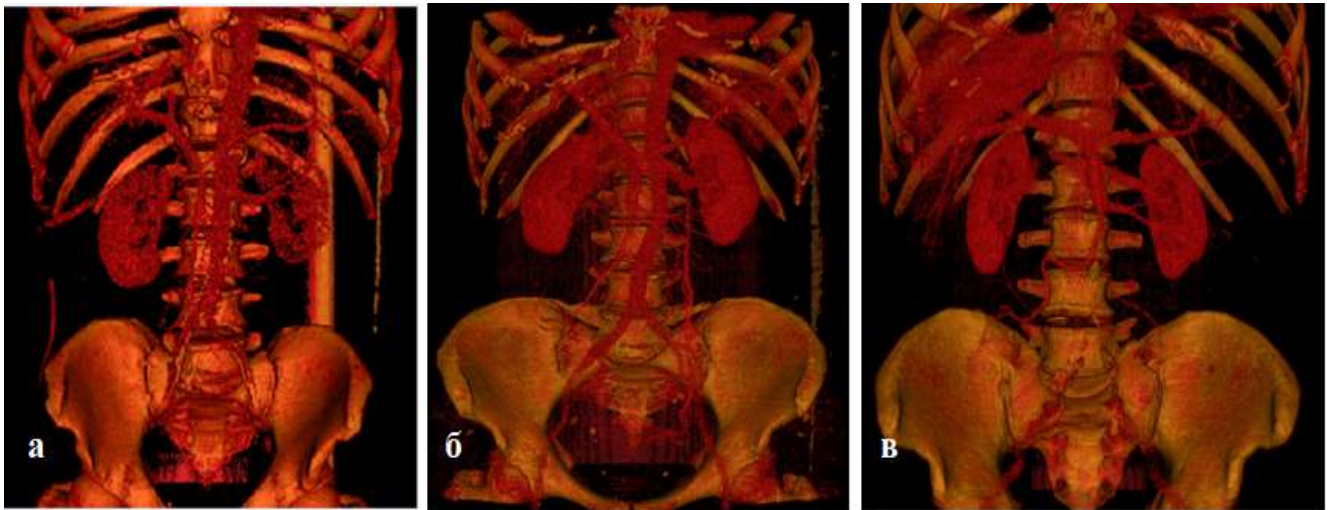


Рисунок 24. Расположение ствола воротной вены по отношению к срединной сагиттальной плоскости: а — вертикальное; б — наклонное; в — горизонтальное

В нашем исследовании в генеральной выборке в 67,1% (151 из 224) наблюдений воротная вена располагалась наклонно, в 32% (72 из 224) наблюдений – горизонтально, и лишь в 0,9% (2 из 224) наблюдений ствол воротной вены располагался вертикально.

И у мужчин, и у женщин преобладало наклонное расположение воротной вены. Так у

мужчин наклонное расположение воротной вены наблюдалось в 64% (80 из 125) наблюдений, у женщин - в 70,1% (70 из 99) наблюдений. Горизонтальное расположение выявлено в 36% наблюдений у мужчин (45 из 125) и в 27,8% наблюдений у женщин (27 из 99). Вертикальное расположения воротной вены наблюдалось только у женщин. Это 2 наблюдения у женщин (2,1% наблюдений) (Таблица 15). Значимых различий встречаемости вариантов расположения воротной вены относительно срединной сагиттальной плоскости в зависимости от возраста не выявлено.

Таблица 15 — Варианты расположения воротной вены по отношению к срединной сагиттальной плоскости.

Расположение ВВ по отношению к срединной сагиттальной плоскости	В генеральной выборке (n=225)		С учетом пола				Критерий χ^2	Уровень значимости p
	Абс	%	Мужчины (n=125)		Женщины (n=99)			
			Абс	%	Абс	%		
Вертикальное	2	0,9	-	-	2	2,1	-	-
Наклонное	151	67,1	80	64	70	70,1	1,123	0,29
Горизонтальное	72	32	45	36	27	27,8	1,925	0,165

При изучении изменчивости расположения воротной вены относительно срединной сагиттальной плоскости с учетом возраста у мужчин и у женщин получены данные, представленные в Таблице 16.

Таблица 16 - Варианты расположения воротной вены относительно срединной сагиттальной с учетом возраста.

Расположение ВВ по отношению к срединной сагиттальной плоскости	Возрастной период							
	Первый зрелый		Второй зрелый		Пожилой		Старческий	
	Муж (n=20)	Жен (n=14)	Муж (n=60)	Жен (n=54)	Муж (n=37)	Жен (n=27)	Муж (n=8)	Жен (n=4)
Вертикальное	-	-	-	-	-	2 (7,5%)	-	-
Наклонное	13 (65%)	9 (64,3%)	38 (63,3%)	50 (92,5%)	22 (59,5%)	16 (59,3%)	8 (100%)	4 (100%)
Горизонтальное	7 (35%)	5 (35,7%)	22 (36,7%)	4 (7,5%)	15 (40,5%)	9 (33,2%)	-	-

И у мужчин, и у женщин во всех возрастных группах преобладало наклонное расположение воротной вены. Так у мужчин в первой возрастной группе наклонное расположение воротной вены выявлено в 65% (13 из 20) наблюдений, горизонтальное — в 35% (7 из 20) наблюдений). У женщин первого зрелого возраста в 64,3% (9 из 14) наблюдений воротная вена располагалась наклонно и в 35,7% (5 из 14) наблюдений — горизонтально. У мужчин второго зрелого возраста наклонное и горизонтальное расположение воротной вены выявлено 63,3% (38 из 60) и 36,7% (22 из 60) наблюдений соответственно. У женщин второго

зрелого возраста в 92,5% (50 из 54) наблюдений воротная вена имела наклонное расположение и в 7,5% (4 из 54) наблюдений - горизонтальное. У пожилых мужчин наклонное расположение воротной вены выявлено в 59,3% (22 из 37) наблюдений, горизонтальное - в 40,5% (15 из 37) наблюдений. У пожилых женщин наклонное расположение встречалось в 59,3% (16 из 27) наблюдений, горизонтальное — в 33,2% (9 из 27) наблюдений. Также у пожилых женщин выявлены все случаи вертикального расположения воротной вены. Это 7,5% (2 из 27) наблюдений у женщин. И мужчин и у женщин старческого возраста во всех случаях воротная располагалась наклонно. Таких наблюдений у мужчин было 8, у женщин - 4.

При изучении изменчивости угла наклона воротной вены относительно сагиттальной плоскости в зависимости от пола и возраста получены данные, представленные в Таблице 17.

Таблица 17 - Изменчивость среднего значения угла расположения воротной вены относительно сагиттальной плоскости в зависимости от пола и возраста.

Пол	Среднее значение без учета возраста	Возрастной период				Уровень значимости р
		Первый зрелый	Второй зрелый	Пожилый	Старческий	
Мужчины (n=125)	55,29±12,14°	57,50±14,05°	55,06±11,37°	54,96±13,92°	54,37±4,31°	0,967
Женщины (n=99)	51,73±13,81°	55,32±16,21°	52,96±13,54°	53,49±13,59°	54,5±7,5°	0,408
Уровень значимости р	0,174	0,799	0,636	0,729	0,981	

В генеральной выборке, без учета пола и возраста, результаты измерений угла, образованного воротной веной со срединной сагиттальной плоскостью, в среднем значении составили 53,73±12,89° и находились в диапазоне от 28,9° до 86° (CV = 19%).

При анализе измерений угла, образованного воротной веной со срединной сагиттальной плоскостью, с учетом пола пациентов выявлено, что среднее значение угла у мужчин составило 55,29±12,14°. При этом минимальное значение угла составило 31,7°, а максимальное 86°. У женщин угол, образованный воротной веной и срединной сагиттальной плоскостью находился в диапазоне от 28,9° до 80,8° и составлял в среднем 51,73±13,81°. Различия в значениях угла, образованного воротной веной со срединной сагиттальной плоскостью у пациентов мужского и женского пола статистически не значимы (p=0,174) (Рисунок 25).

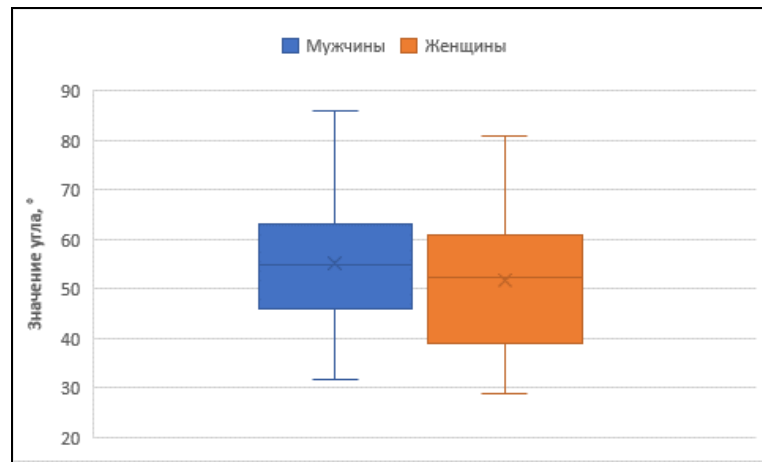


Рисунок 25 – Среднее значение угла расположения воротной вены относительно сагиттальной плоскости в зависимости от пола.

У мужчин с возрастом происходило уменьшение угла наклона воротной вены относительно срединной сагиттальной плоскости. Так у мужчин первого среднего возраста средний угол наклона воротной вены был максимальным и составил $57,5 \pm 14,05^\circ$ (диапазон от $33,9^\circ$ до $79,2^\circ$), в группе второго среднего возраста - $55,06 \pm 11,37^\circ$ (диапазон от $31,7^\circ$ до $78,5^\circ$). У мужчин пожилого возраста среднее значение угла, образованного воротной веной со срединной сагиттальной плоскостью, составило $54,96 \pm 13,92^\circ$ с диапазоном значений от $36,2^\circ$ до 86° и у мужчин старческого возраста указанный угол был минимальным и составил $54,37 \pm 4,31^\circ$ с диапазоном значений от $51,3^\circ$ до $59,3^\circ$. Несмотря на разницу средних значений угла расположения воротной вены относительно сагиттальной плоскости, дисперсионный анализ ANOVA достоверных статистических отличий в разных возрастных группах не выявил ($p=0,967$), что указывает на отсутствие возрастных изменений угла расположения воротной вены относительно сагиттальной плоскости у мужчин (Рисунок 26).

У женщин изучаемый параметр изменялся волнообразно. В первом среднем возрасте воротная вена располагалась под максимальным углом к срединной сагиттальной плоскости. Он составил $55,32 \pm 16,21^\circ$ с диапазоном значений от $38,9^\circ$ до $76,7^\circ$. У женщин второго среднего возраста указанный угол был минимальным и составил $52,96 \pm 13,54^\circ$ (диапазон значений $32,1^\circ$ – $78,1^\circ$). У пожилых женщин отмечалось увеличение значения угла до $53,49 \pm 13,59^\circ$ с диапазоном значений от $28,9^\circ$ до $80,8^\circ$. И у пожилых женщин среднее значение угла, образованного воротной веной со срединной сагиттальной плоскостью, составило $54,5 \pm 7,5^\circ$ с диапазоном значений $49,2^\circ$ – $59,8^\circ$ (Рисунок 24). У женщин также не выявлены возрастные изменения угла расположения воротной вены относительно сагиттальной плоскости ($p=0,408$). Во всех возрастных группах гендерные различия в среднем значении угла, образованного воротной веной со срединной сагиттальной плоскостью, статистически незначимы.

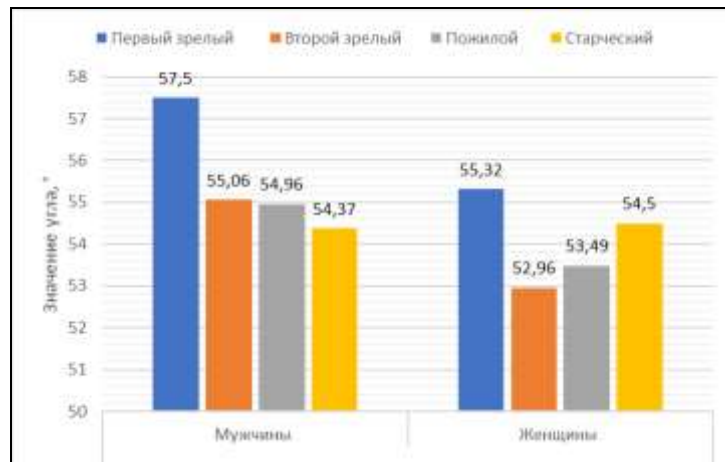


Рисунок 26 - Изменчивость среднего значения угла расположения воротной вены относительно сагиттальной плоскости в зависимости от возраста.

Стоит отметить отсутствие корреляции угла расположения воротной вены относительно сагиттальной плоскости с возрастом как в выборке у мужчин ($r=-0,089$, при $p=0,515$), у женщин ($r=0,091$, при $p=0,555$), так и в генеральной выборке ($r=-0,011$, при $p=0,913$).

В работе также изучалось расположение воротной вены относительно срединной сагиттальной полости в зависимости от варианта ее формирования. Так у пациентов с конфлюенсом типа А (слияние верхней брыжеечной вены и общего ствола селезеночной и нижней брыжеечных вен) воротная вена располагалась относительно срединной сагиттальной плоскости под углом $57,33 \pm 11,70^\circ$ с диапазоном от минимального $32,1^\circ$ до максимального значения 86° . У пациентов с конфлюенсом типа В (слияние корней воротной вены в одной точке) — под углом со средним значением $55,49 \pm 11,14^\circ$ (диапазон $28,9^\circ - 80,8^\circ$). И у пациентов с конфлюенсом типа С (слияние селезеночной вены и общего брыжеечного ствола) угол, образованный воротной веной со срединной сагиттальной плоскостью, находились в диапазоне от $31,7^\circ$ до $78,5^\circ$ со средним значением $48,71 \pm 14,41^\circ$. Дисперсионный анализ ANOVA достоверных статистических отличий в значениях угла наклона воротной вены в зависимости от варианта конфлюенса не выявил ($p=0,173$).

При всех вариантах конфлюенса преобладало наклонное расположение воротной вены (Таблица 18).

Таблица 18 - Варианты расположения воротной вены относительно срединной сагиттальной плоскости при различных вариантах конфлюенса.

Расположение ВВ по отношению к срединной сагиттальной плоскости	Тип конфлюенса						Критерий χ^2	Уровень значимости p
	Тип А (n=102)		Тип В (n=60)		Тип С (n=37)			
	Абс.	%	Абс.	%	Абс.	%		
Вертикальное	-	-	1	1,7	1	2,7	2,371	0,306
Наклонное	74	72,5	37	61,7	26	70,3	3,332	0,190
Горизонтальное	28	27,5	22	36,6	10	27	1,734	0,421

У пациентов с вариантом конfluence типа А наклонное расположение воротной вены наблюдалось в 72,5% (74 из 102) наблюдений. Горизонтальное расположение выявлено в 27,5% (28 из 102) наблюдений. При конfluence типа В, в одном наблюдении выявлено вертикальное расположение воротной вены. Это 1,7% наблюдений. Наклонное расположение наблюдалось в 61,7% (37 из 60) наблюдений. И горизонтальное — в 36,6% (22 из 60) наблюдений. У пациентов с конfluenceм типа С вертикального расположения воротной вены выявлено в одном случае (2,7% наблюдений). Наклонное расположение воротной вены выявлено в 70,3% (26 из 37) наблюдений, горизонтальное - в 27% (10 из 37) наблюдений.

Наклонное расположение воротной вены можно считать типичным вариантом ее расположения. При этом угол наклона воротной вены не зависит от пола, возраста и варианта конfluence.

ГЛАВА 4. ИЗМЕНЧИВОСТЬ МОРФОМЕТРИЧЕСКИХ ХАРАКТЕРИСТИК СТВОЛА, КОРНЕЙ И ВЕТВЕЙ ВОРОТНОЙ ВЕНЫ

4.1 Индивидуальная изменчивость линейных размеров воротной вены

В генеральной совокупности, без учета пола и возраста, средний диаметр воротной вены составил $11,84 \pm 1,93$ мм с диапазоном значений от 7 мм до 16,6 мм ($CV=16\%$). Средняя длина воротной вены в генеральной выборке равнялась $66,45 \pm 8,49$ мм. Максимальная длина воротной вены составила 98,3 мм, а минимальная — 44,1 мм ($CV=10\%$).

Значительная изменчивость диаметра и длины ствола воротной вены позволила выделить группы их крайних вариантов (Таблица 19).

Таблица 19 - Варианты диаметра и длины ствола воротной вены.

Параметр	Группы значений диаметров и длин ствола воротной вены									
	< M - 2σ		< M - σ		M ± σ		> M + σ		> M + 2σ	
	Абс.	%	Абс.	%	Абс.	%	Абс.	%	Абс.	%
Диаметр ВВ	7	3,1	31	13,8	155	69,2	25	11,2	6	2,7
Длина ВВ	2	1	27	12	175	78,1	13	5,8	7	3,1

Для диаметра воротной вены, в генеральной выборке, среднее значение $M \pm \sigma$, определялось интервалом значений от 9,9 мм до 13,76 мм. Указанному интервалу соответствовало 69,2% (155 из 224) измерений. Среднему значению $M \pm \sigma$ соответствовало 78,1% измерений длины воротной вены и находились они в диапазоне от 57,96 мм до 74,94 мм. Этому диапазону соответствовало 175 из 224 измерений. Крайние варианты длины и диаметра воротной вены образовали 2 группы, в которых изучаемые параметры имели значение меньше среднего и больше среднего. Крайние варианты диаметра воротной вены выявлены в 30,8% (69 из 224) наблюдений. Для длины воротной вены доля крайних вариантов составила 21,9% (49 из 224) (Рисунок 27).

Значения диаметра и длины воротной вены меньше среднего, были разделены на две вариантные подгруппы: измерения с малым значением ($M - 2\sigma < X < M - \sigma$) и измерения с крайне малым значением ($< M - 2\sigma$). Значения диаметра и длины воротной вены больше среднего, в свою очередь тоже были разделены на две вариантные подгруппы: измерения с большим значением ($M + 2\sigma > X > M + \sigma$) и измерения с крайне большим значением ($> M + 2\sigma$).

При анализе частоты крайних вариантов выявлено, что среди крайних форм длины и диаметра воротной вены незначительно преобладали измерения меньше среднего значения $M \pm \sigma$. Так для диаметра воротной вены измерения со значением менее 9,9 мм (т.е. $< M - \sigma$) выявлены у 38 пациентов или в 16,9% наблюдений. При этом в 13,8% (31 из 224) наблюдений диаметр воротной вены соответствовал диапазону от 7,97 мм до 9,9 мм ($M - 2\sigma < X < M - \sigma$) и в 3,1%

(7 из 224) наблюдений диаметр был менее 7,97 мм ($<M-2\sigma$). Воротные вены со значением диаметра более 13,76 мм (т.е. $>M+\sigma$) выявлены у 31 пациента или в 13,9% наблюдений. В 11,2% (25 из 224) наблюдений диаметр воротной вены находился в диапазоне от 13,76 мм до 15,69 мм ($M+2\sigma > X > M+\sigma$) и в 2,7% (6 из 224) наблюдений он был более 15,69 мм ($>M+2\sigma$).

Аналогичная ситуация наблюдалась для значений длины воротной вены. Воротные вены со значением длины менее 57,96 мм ($<M-\sigma$) выявлены у 29 пациентов или в 13% наблюдений. При этом в 12% (27 из 224) наблюдений длина воротной вены находилась в диапазоне от 49,47 мм до 57,96 мм ($M-2\sigma < X < M-\sigma$). В 1% (2 из 224) наблюдений воротная вена имела длину менее 49,47 мм ($<M-2q$). Воротные вены с длиной более 74,94 мм ($>M+\sigma$) выявлены у 20 пациентов или в 8,9% наблюдений. При этом в 5,8% (13 из 224) наблюдений воротная вена имела длину в диапазоне от 74,94 мм до 84,43 мм ($M+2\sigma > X > M+\sigma$) и в 3,1% (7 из 224) наблюдений - имела длину более 84,43 мм ($>M+2\sigma$).

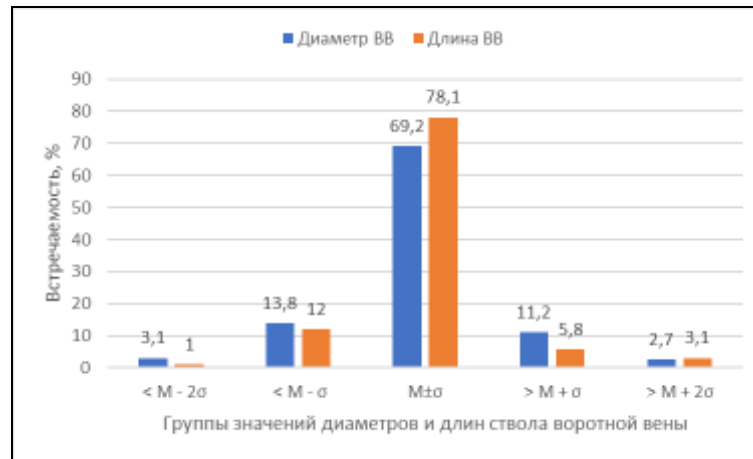


Рисунок 27 - Варианты диаметра и длины воротной вены.

Нами была изучена изменчивость линейных размеров воротной вены в зависимости от пола и возраста. Полученные данные представлены в Таблице 20.

Таблица 20 - Изменчивость линейных размеров воротной вены в зависимости от пола и возраста.

Параметр	Пол	Среднее значение без учета возраста	Возрастной период				Уровень значимости p
			Первый зрелый	Второй зрелый	Пожилой	Старческий	
Диаметр ВВ, мм	Мужчины	12,24±1,93*	11,49±2,05	12,33±1,97	12,39±1,9	12,2±2,1	0,752
	Женщины	11,33±1,86*	12,45±1,94	11,08±1,93	11,18±1,82	11,2±1,84	
	Уровень значимости p		0,019	0,405	0,075	0,088	0,625
Длина ВВ, мм	Мужчины	68,09±9,49*	64,14±7,74	68,08±8,28	68,54±10,33	74,57±17,95	0,458
	Женщины	64,37±6,69*	66,33±7,13	65,63±4,92	62,85±7,35	69,15±3,89	
	Уровень значимости p		0,03	0,609	0,349	0,091	0,716

Примечание: различия между парами, отмеченными «*», статистически достоверны (p < 0,05)

В выборке у мужчин, без учета возраста, средний диаметр ствола воротной вены составил $12,24 \pm 1,93$ мм с диапазоном измерений от минимального значения 7,8 мм до максимального — 16,6 мм. При этом 64% измерений находилось в диапазоне от 10,31 мм до 14,17 мм, который соответствует среднему значению $M \pm \sigma$. У женщин, без учета возраста, диапазон диаметров воротной вены был несколько уже - 7 мм до 14,2 мм и в среднем диаметр воротной вены составил $11,33 \pm 1,86$ мм, при этом 77% наблюдений соответствовало диапазону $M \pm \sigma$ от 9,47 мм до 13,19 мм. Значения диаметра воротной вены были на 7,44 % достоверно больше у мужчин, чем у женщин ($p=0,019$) (Рисунок 28а).

Длина воротной вены у мужчин находилась в диапазоне от минимального значения 53,4 мм до максимального — 98,3 мм. 77% наблюдений находилось в интервале от 58,66 мм до 77,58 мм, что соответствует среднему значению $M \pm \sigma$. У женщин измерения длина воротной вены находились в диапазоне от 44,1 мм до 74,7 мм. При этом в диапазон от 57,68 мм до 71,06 мм ($M \pm \sigma$) укладывалось 75% измерений. Средняя длина воротной вены у мужчин составила $68,09 \pm 9,49$ мм, у женщин — $64,37 \pm 6,69$ мм. У мужчин длина воротной вены достоверно на 5,47 % больше, чем длина воротной вены у женщин ($p=0,03$) (Рисунок 28б).

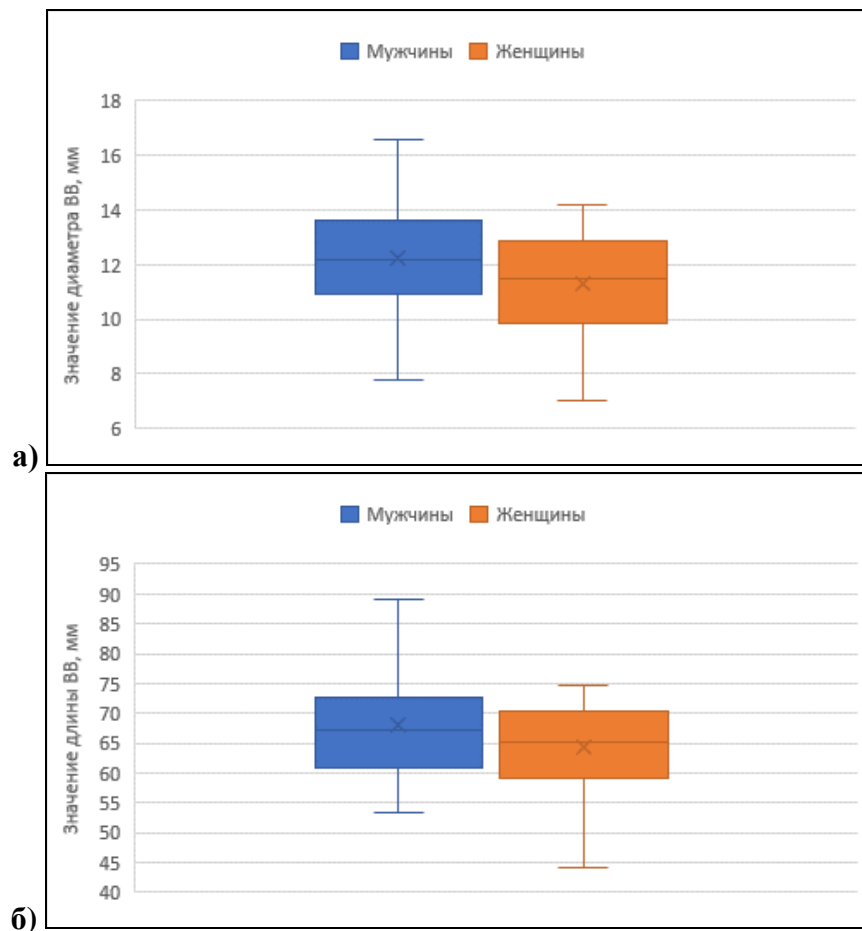


Рисунок 28 - Значение диаметра (а) и длины (б) воротной вены в зависимости от пола.

При анализе изменчивости диаметра воротной вены в зависимости от возраста

установлено, что у мужчин диаметр воротной вены с возрастом изменялся волнообразно (Рисунок 29а). Так у мужчин первого зрелого возраста он был минимальным и составил $11,49 \pm 2,05$ мм. Во втором зрелом возрасте диаметр воротной вены возрастал и составил $12,33 \pm 1,97$ мм. В пожилом возрасте у мужчин отмечался максимальный диаметр воротной вены - $12,39 \pm 1,9$ мм. В старческом возрасте средний диаметр воротной вены снова уменьшался и составил $12,2 \pm 2,1$ мм. Несмотря на то, что максимальное и минимальное значение диаметра воротной вены у мужчин различных возрастных групп отличалось на 7,8%, дисперсионный анализ ANOVA показал, что эти различия статистически недостоверны ($p=0,752$).

У женщин с возрастом диаметр воротной вены также изменялся волнообразно. Однако у женщин, в отличие от мужчин, в первом зрелом возрасте диаметр воротной вены был максимальным и происходило его уменьшение до минимального значения в группе второго зрелого возраста с последующим его нарастанием (Рисунок 29б). Диаметр воротной вены у женщин первого зрелого возраста составил $12,45 \pm 1,94$ мм, во втором зрелом возрасте - $11,08 \pm 1,93$ мм. В пожилом возрасте и старческом возрасте снова происходило увеличение среднего диаметра воротной вены. У женщин пожилого возраста диаметр воротной вены возрастал до $11,18 \pm 1,82$ мм. У женщин старческого возраста диаметр воротной вены составил $11,2 \pm 1,84$ мм. У женщин также изменения диаметров воротной вены в зависимости от возраста статистически достоверных отличий не имели ($p=0,476$), хотя максимальный диаметр у женщин первого зрелого возраста и минимальный диаметр у женщин старческого возраста отличались на 10%.

Длина воротной вены в зависимости от возраста у мужчин изменялся от минимального значения в группе первого зрелого возраста до максимального значения у лиц старческого возраста, в то время как у женщин длина воротной вены в зависимости от возраста изменялась волнообразно (Рисунок 27б). Так у мужчин в первой возрастной группе средняя длина воротной вены составила минимальное значение $64,14 \pm 7,74$ мм, во второй возрастной группе — $68,08 \pm 8,28$ мм, в третьей - $68,54 \pm 10,33$ мм и достигает максимального значения в четвертой — $74,57 \pm 17,95$ мм. Хотя максимальное и минимальное значение длины воротной вены у мужчин первого зрелого и старческого возраста различаются на 13%, эти различия статистически недостоверны ($p=0,458$).

У женщин первого зрелого возраста среднее значение длины воротной вены составило $66,33 \pm 7,13$ мм. Ко второму зрелому возрасту она уменьшается до $65,63 \pm 4,92$ мм. У женщин пожилого возраста длина воротной вены была минимальной и составила $62,85 \pm 7,35$ мм. И у женщин старческого возраста длина воротной вены снова возрастала до максимального значения $69,15 \pm 3,89$ мм. Изменения длины воротной вены у женщин в зависимости от возраста также статистически недостоверны ($p=0,37$), хотя максимальное и минимальное значения

отличаются на 9,1%.

Хотя в выборках у мужчин и женщин различия морфометрических характеристик воротной вены достоверно больше у мужчин, внутри возрастных групп эти различия статистически незначимы ($p > 0,05$).

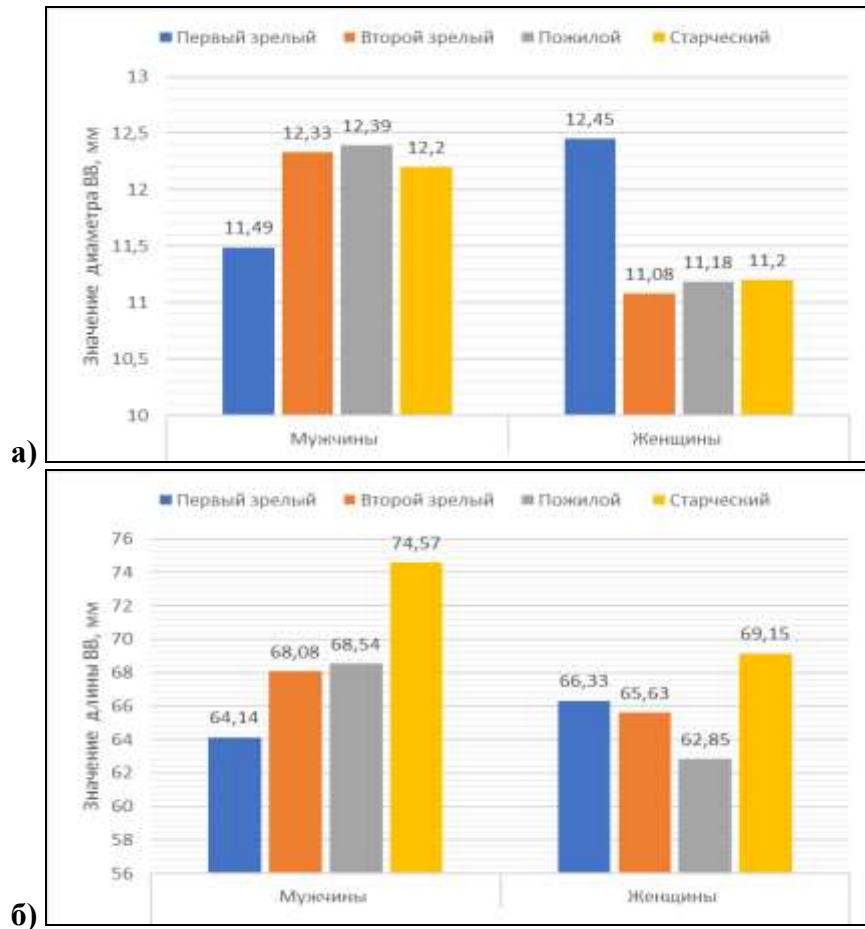


Рисунок 29 - Изменчивость диаметра (а) и длины (б) воротной вены в зависимости от возраста.

При исследовании корреляций диаметра и длины воротной вены с возрастом получены следующие результаты (Таблица 21).

Таблица 21 - Корреляция длины и диаметра воротной вены с возрастом.

Морфометрическая характеристика	Показатель корреляции	Генеральная выборка	Мужчины	Женщины
Длина ВВ	r	-0,001	0,108	-0,138
	p	0,992	0,427	0,371
Диаметр ВВ	r	0,099	0,182	-0,032
	p	0,327	0,178	0,836

Как видно из таблицы корреляции длины и диаметра воротной вены от возраста как в генеральной выборке, так в выборках мужчин и женщин статистически не достоверны.

Выявлена достоверная прямая корреляция слабой силы связи длины воротной вены с ее диаметром в генеральной выборке ($r=0,243$ при $p=0,015$) (Рисунок 30). Несмотря на

достоверную корреляцию в генеральной выборке, в выборках у мужчин и у женщин она не достоверна ($r=0,177$ при $p=0,192$ и $r=0,256$ при $p=0,093$).

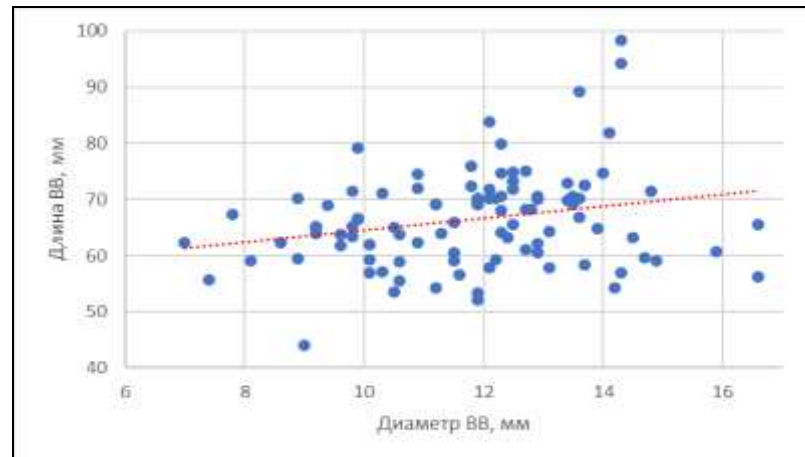


Рисунок 30 - Корреляция длины воротной вены с ее диаметром в генеральной выборке.

4.2 Изменчивость углов слияния корней воротной вены

Основными корнями воротной вены принято считать селезеночную, верхнюю и нижнюю брыжеечную вены. Анатомия селезеночной и верхней брыжеечной вен относительно постоянна, в то время как анатомия нижней брыжеечной отличается выраженной изменчивостью. Нами изучена изменчивость углов, которые образуются в зоне конfluence: угол слияния селезеночной и верхней брыжеечной вен, угол образованный верхней брыжеечной и воротной венами и угол образованный селезеночной и воротной венами.

В генеральной совокупности значение угла, образованного верхней брыжеечной и воротной венами, в среднем составило $124,11 \pm 11,25^\circ$ с диапазоном значений от 100° до 151° ($CV=9\%$). Для угла, образованного селезеночной и воротной венами, в генеральной выборке среднее значение составило $119,2 \pm 11,73^\circ$, с интервалом значений от минимального $87,4^\circ$ до максимального 146° ($CV=10\%$). Диапазон колебаний значений угла слияния селезеночной и верхней брыжеечной вен определяется интервалом от 91° до 150° ($CV=10\%$). Средний показатель этого угла составил $114,62 \pm 11,48^\circ$.

В генеральной выборке для указанных углов были определены интервалы средних значений $M \pm \sigma$ и их крайних вариантов (Таблица 22, Рисунок 31).

Таблица 22 - Варианты значений углов слияния корней и ствола воротной вены.

Параметр	Группы вариантов углов слияния корней и ствола воротной вены									
	< M - 2σ		< M - σ		M ± σ		> M + σ		> M + 2σ	
	Абс.	%	Абс.	%	Абс.	%	Абс.	%	Абс.	%
Угол ВВВ-ВВ°	2	0,9	31	13,8	159	71	25	11,2	7	3,1
Угол СВ-ВВ°	9	4	18	8	159	71	34	15,2	4	1,8
Угол ВВВ-СВ°	2	0,9	40	17,9	150	66,9	30	13,4	2	0,9

Для угла, образованного *верхней брыжеечной и воротной венами*, определено среднее значение $M \pm \sigma$, которое соответствовало диапазону от $112,86^\circ$ до $135,36^\circ$. Количество наблюдений в данном интервале составило 159 (71% наблюдений). В 29% (65 из 224) наблюдений указанный угол соответствовал крайним вариантам, т.е. был меньше или больше среднего значения. Значения меньше среднего, были разделены на две вариантные подгруппы: измерения с малым значением ($M-2\sigma < X < M-\sigma$) и измерения с крайне малым значением ($< M-2\sigma$). Значения больше среднего, в свою очередь тоже были разделены на две вариантные подгруппы: измерения с большим значением ($M+2\sigma > X > M+\sigma$) и измерения с крайне большим значением ($> M+2\sigma$).

Среди крайних вариантов у угла, образованного *верхней брыжеечной и воротной венами*, несколько чаще встречались размеры меньше среднего значения $M \pm \sigma$. Так значения меньше среднего $M \pm \sigma$ ($< 112,86^\circ$) у указанного угла встречались в 14,7% (33 из 224) наблюдений. При этом в 13,8% (31 из 224) наблюдений значения угла соответствовали малым значениям ($M-2\sigma < X < M-\sigma$) и находились в диапазоне от $101,61^\circ$ до $112,86^\circ$. В 0,9% (2 из 224) наблюдений размеры угла, образованного *верхней брыжеечной и воротной венами*, были крайне малыми ($< M-2\sigma$) и были менее $101,61^\circ$. Значения больше среднего $M \pm \sigma$ ($> 135,36^\circ$) встречались у 32 пациентов или в 14,3% наблюдений. Значения диаметра и длины воротной вены больше среднего, в свою очередь тоже были разделены на две вариантные подгруппы: измерения с большим значением ($M+2\sigma > X > M+\sigma$) и измерения с крайне большим значением ($> M+2\sigma$). В 11,2% (25 из 224) наблюдений значения описываемого угла находились в диапазоне от $135,36^\circ$ до $146,61^\circ$, что соответствовало большим значениям ($M+2\sigma > X > M+\sigma$), и в 3,1% (7 из 224) наблюдений были крайне большими ($> M+2\sigma$) и превышали $146,61^\circ$.

Средние значения $M \pm \sigma$ для угла, образованного *воротной и селезеночной венами*, соответствуют диапазону от $107,47^\circ$ до $130,92^\circ$. В это диапазон укладывалось 71% наблюдений. Это 159 измерений угла. Крайние формы выявлены в 29% случаев. Это 65 наблюдений. У описываемого параметра чаще встречались значения больше среднего $M \pm \sigma$ ($> 130,92^\circ$), которые выявлены у 38 пациентов или в 17% наблюдений. В 15,2% (34 из 224) наблюдений размеры указанного угла были больше среднего ($M+2\sigma > X > M+\sigma$) и находилось в диапазоне от $130,92^\circ$ до $142,65^\circ$. В 1,8 % (4 из 224) наблюдений измерения были больше $142,65^\circ$ и соответствовали крайне большим значениям ($> M+2\sigma$). Значения угла меньше среднего $M \pm \sigma$ ($< 107,47^\circ$) выявлены у 27 пациентов или в 12% наблюдений. В 8% (18 из 224) наблюдений размеры угла, образованного *воротной и селезеночной венами*, находились в диапазоне от $95,74^\circ$ до $107,47^\circ$ ($M-2\sigma < X < M-\sigma$). В 4% (9 из 224) наблюдений углы имели значения меньше $95,74^\circ$ т.е. были крайне малыми ($< M-2\sigma$).

Размер угла слияния *верхней брыжеечной и селезеночной вен* у 150 из 224 пациентов

или в 66,9% наблюдений соответствовал среднему значению $M \pm \sigma$ и находился в диапазоне от $103,14^\circ$ до $126,1^\circ$. Крайние формы выявлены у 74 пациентов или 33,1% 74 наблюдений. У угла, образованного верхней брыжеечной и селезеночной венами, значения меньше $M \pm \sigma$ выявлены в 18,8% (42 из 224) наблюдений. В 17,9% (40 из 224) наблюдений измерения соответствовали малым значениям ($M - 2\sigma < X < M - \sigma$) и находились диапазоне от $91,66^\circ$ до $103,14^\circ$ и в 0,9% (2 из 224) наблюдений измерения соответствовали крайне малым значениям ($< M - 2\sigma$) и были менее $91,66^\circ$. Значения больше $M \pm \sigma$ выявлялись реже – у 32 пациентов или в 14,3% наблюдений. В 13,4% (30 из 224) наблюдений измерения соответствовали диапазон от $126,1^\circ$ до $137,58^\circ$ ($M + 2\sigma > X > M + \sigma$) и в 0,9% (2 из 224) наблюдений значения были более $137,58^\circ$ ($> M + 2\sigma$).

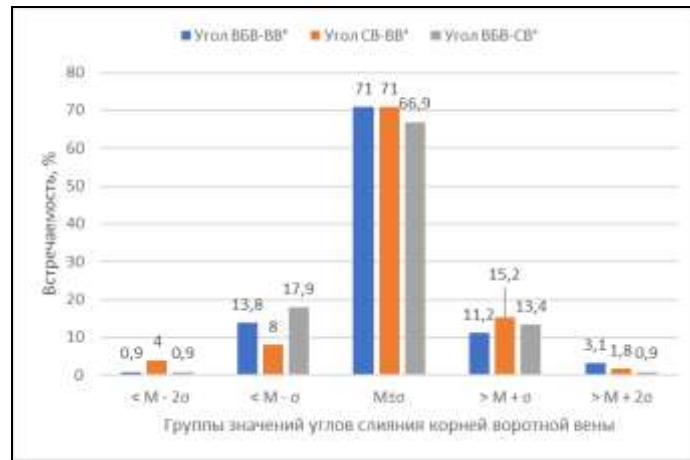


Рисунок 31 - Варианты значений углов слияния корней и ствола воротной вены.

При исследовании изменчивости углов слияния корней воротной вены в зависимости от пола и возраста получены результаты, представленные в Таблице 23.

Таблица 23 - Изменчивость углов слияния корней воротной вены в зависимости от возраста и пола.

Параметр	Пол	Среднее значение без учета возраста	Возрастной период				Уровень значимости p
			Первый зрелый	Второй зрелый	Пожилой	Старческий	
Угол ВВ-ВВ°	мужчины	123,84±9,52	130,14±7,36	122,85±8,29	124,11±10,47	116,33±14,64	0,154
	женщины	124,45±13,34	123±16,10	126,83±12,96	124,50±13,13	114 ±15,56	0,656
	Уровень значимости p	0,789	0,313	0,254	0,915	0,875	
Угол ВВ-СВ°	мужчины	121,05±12,42	122,37±14,65	118,31±11,86	123,84±13,13	125,00±3,46	0,458
	женщины	116,84±10,61	116,33±11,72	114,00±9,68	118,20±11,22	119,00±8,49	0,731
	Уровень значимости p	0,076	0,435	0,277	0,137	0,329	
Угол СВ-ВВ°	мужчины	112,91±12,12	107,81±9,08*	115,13±11,04	110,11±13,72	122,67±11,85	0,164
	женщины	116,80±10,49	118,67±8,38*	116,83±13,35	115,59±9,72	125,50±6,36	0,611
	Уровень значимости p	0,095	0,048	0,679	0,133	0,784	

Примечание: различия между парами, отмеченными «*», статистически достоверны (p < 0,05)

Угол слияния *верхней брыжеечной и воротной вен* в выборке у мужчин, без учета возраста, составил $123,84 \pm 9,52^\circ$ с интервалом от 103° до 151° . В наблюдениях у женщин угол, образованный верхней брыжеечной и воротной венами, находился в диапазоне от минимального значения 100° до максимального значения 148° . Средний показатель указанного угла был больше, чем у мужчин и составил $124,45 \pm 13,34^\circ$ (Рисунок 32а).

Максимальный угол слияния *селезеночной и воротной вен* у мужчин без учета возраста составил 146° , а минимальный - $87,4^\circ$. У женщин диапазон значений угла, образованного селезеночной и воротной венами, был уже чем у мужчин и находился в диапазоне от минимального значения в $93,8^\circ$ до максимального в 144° . Средний показатель угла, образованного селезеночной и воротной венами у мужчин, был больше, чем у женщин и составил $121,05 \pm 12,42^\circ$ для мужчин и $116,84 \pm 10,61^\circ$ для женщин (Рисунок 32б).

Угол слияния *верхней брыжеечной и селезеночной вен* без учета возраста у мужчин находился в диапазоне от 91° до 138° . Для женщин диапазон измерений угла колебался от минимального значения 98° до максимального — 150° . Средние значения угла слияния верхней брыжеечной и селезеночной веной у мужчин был меньше, чем у женщин и составлял $112,91 \pm 12,12^\circ$ и $116,8 \pm 10,49^\circ$ соответственно. Для всех трех указанных углов гендерные различия были статистически не значимы. ($p > 0,05$) (Рисунок 32в).

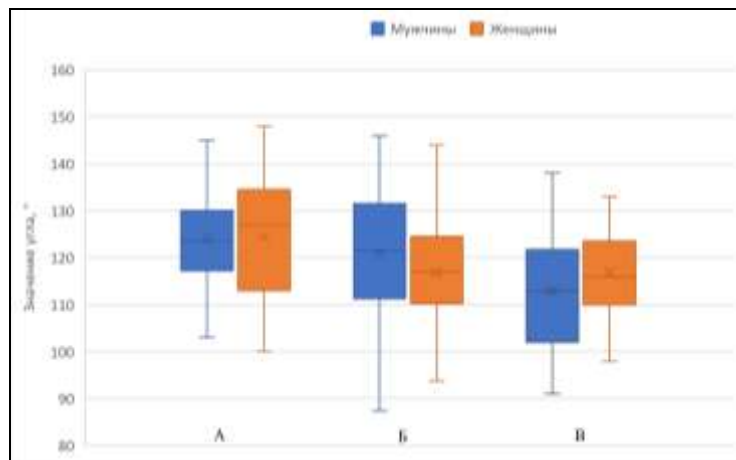


Рисунок 32 - Значение углов слияния корней воротной вены в зависимости от пола: а-угол ВВ-ВБВ; б-угол ВВ-СВ; в-угол СВ-ВБВ.

При изучении изменчивости углов слияния корней воротной вены в зависимости от возраста и пола установлено, что в зависимости от возраста угол *слияния верхней брыжеечной и воротной вен* и у мужчин и женщин изменялся волнообразно (Рисунок 33а). Максимальное значение указанного угла у мужчин отмечалось в группе первого зрелого возраста. Его значение составило $130,14 \pm 7,36$ мм. Во втором зрелом возрасте значение угла уменьшалось до $122,85 \pm 8,29$ мм, вновь возрастая до $124,11 \pm 10,47$ мм у мужчин пожилого возраста. У мужчин старческого возраста угол, образованный верхней брыжеечной и воротной венами, достигал своего минимального значения $116,33 \pm 14,64$ мм. Несмотря на разницу максимального и

минимального значений угла, образованного верхней брыжеечной и воротной венами в 10,5%, дисперсионный анализ ANOVA различий групповых средних значений угла у мужчин в зависимости от возраста не выявил ($p > 0,154$).

У женщин первого зрелого возраста среднее значение угла образованного составило $123 \pm 16,1$ мм. Во втором зрелом возрасте среднее значение указанного угла было максимальным, и составило $126,83 \pm 12,96$ мм, уменьшаясь к третьему возрастному периоду - $124,5 \pm 13,13$ мм и достигая минимального значения $114 \pm 15,56$ мм у женщин старческого возраста. Изменения в значениях групповых средних значений у женщин не достоверны ($p = 0,656$), несмотря на разницу между максимальным и минимальным значениями в 11,5%. Отличия в значениях угла слияния верхней брыжеечной и воротной вен между мужчинами и женщинами внутри возрастных групп не значимы.

С учетом возрастных отличий и у мужчин, и у женщин среднее значение угла, образованного *селезеночной и воротной венами*, также изменялось волнообразно (Рисунок 33б). У мужчин первого зрелого возраста среднее значение угла, образованного селезеночной и воротной венами, составило $122,37 \pm 14,65$ мм, уменьшаясь до минимального значения у мужчин второго зрелого возраста — $118,31 \pm 11,86$ мм. У пожилых мужчин среднее значение угла увеличивалось до $123,84 \pm 13,13$ мм, достигая максимального значения $125 \pm 3,46$ мм у мужчин старческого возраста. Изменения среднего значения угла, образованного селезеночной и воротной венами в зависимости от возраста у мужчин статистически не достоверны ($p > 0,05$).

У женщин в первой возрастной группе среднее значение угла составило $116,33 \pm 11,72$ мм, уменьшаясь ко второй возрастной группе, где принимало минимальное значение $114 \pm 9,68$ мм. В третьей значение угла, образованного селезеночной и воротной венами, увеличивалось до $118,2 \pm 2,29$ мм и достигало максимального значения 119 ± 6 мм у женщин четвертого возрастного периода. Изменения средних значений угла, образованного селезеночной и воротной венами в зависимости от возраста статистически не достоверны ($p > 0,05$). Отличия в значениях угла слияния селезеночной и воротной вен между мужчинами и женщинами внутри возрастных групп не значимы.

С учетом возрастных отличий и у мужчин, и у женщин среднее значение угла, образованного *верхней брыжеечной и селезеночной венами*, как и других наблюдениях также изменялось волнообразно (Рисунок 33в). Среднее значение угла слияния верхней брыжеечной и селезеночной вен в первой возрастной группе у мужчин было минимальным и составило $107,81 \pm 9,08$ мм, во второй возрастной группе — возрастал до $115,13 \pm 11,04$ мм. В третьей возрастной группе снова уменьшался до $110,11 \pm 13,72$ мм. И в четвертой возрастной группе принимал максимальное значение $122,67 \pm 11,85$ мм. Различия в средних значениях углов слияния верхней брыжеечной и селезеночной вен у мужчин в зависимости от возраста статистически не

достоверно ($p>0,05$).

У женщин среднее значение угла, образованного верхней брыжеечной и селезеночной венами, уменьшался от первого возрастного периода до третьего и принимал максимальное значение в четвертом возрастном периоде. Так в первом возрастном периоде у женщин указанный угол в среднем значении составил $118,67 \pm 8,38$ мм, во втором возрастном периоде — $116,83 \pm 13,35$ мм, в третьем — $115,59 \pm 9,72$ мм и в четвертом $125,5 \pm 6,36$ мм. Различия в средних значениях углов слияния верхней брыжеечной и селезеночной вен у женщин в зависимости от возраста статистически не достоверно ($p>0,05$). Получены достоверные отличия в средних значениях угла слияния верхней брыжеечной и воротной вен у мужчин и у женщин первого зрелого возраста ($p=0,048$). В других возрастных группах различия не достоверны.

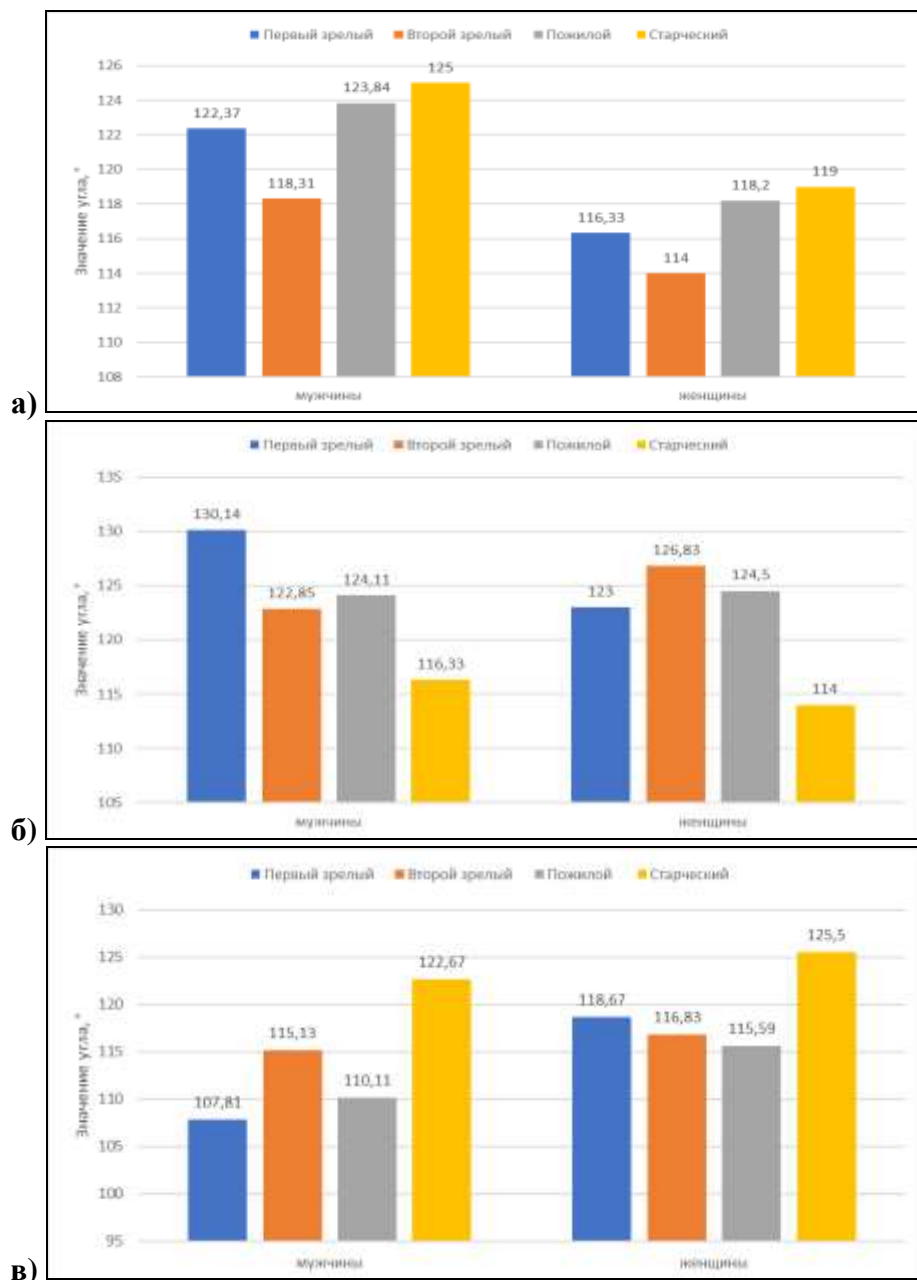


Рисунок 33 - Изменчивость средних значений угла слияния ВБВ и ВВ (а), угла слияния СВ и ВВ (б), угла слияния СВ и ВБВ (в) в зависимости от возраста и пола.

При изучении корреляции углов слияния корней воротной вены с возрастом, установлено, что ни в генеральной выборке, ни у мужчин, ни у женщин эта корреляция статистически не значима (Таблица 24).

Таблица 24 - Корреляция углов слияния корней воротной вены с возрастом.

Параметр	Показатели корреляции	Генеральная выборка	Мужчины	Женщины
Угол ВВ-ВБВ	r	-0,142	-0,206	-0,087
	p	0,160	0,128	0,576
Угол ВВ-СВ	r	0,053	0,040	0,091
	p	0,601	0,772	0,556
Угол СВ-ВБВ	r	0,127	0,144	0,092
	p	0,207	0,288	0,552

Изучение корреляции углов слияния корней воротной вены с углом расположения воротной вены относительно сагиттальной плоскости показало следующие результаты (Таблица 25).

Таблица 25 - Корреляция с углом наклона воротной вены относительно сагиттальной плоскости.

Параметр	Показатели корреляции	Генеральная выборка	Мужчины	Женщины
Угол ВВ-ВБВ	r	-0,318*	-0,375*	-0,275
	p	0,022	0,029	0,069
Угол ВВ-СВ	r	0,394*	0,426*	0,326
	p	0,018	0,014	0,132
Угол СВ-ВБВ	r	-0,041	-0,016	-0,022
	p	0,271	0,329	0,379

Примечание: значения отмеченные «*», статистически достоверны ($p < 0,05$)

Выявлена обратная корреляция умеренной тесноты угла слияния верхней брыжеечной вены с углом наклона воротной вены относительно сагиттальной плоскости в генеральной выборке ($r = -0,318$ при $p = 0,022$) и в выборке мужчин ($r = -0,375$ при $p = 0,029$) т.е. при увеличении значения угла наклона воротной вены по отношению к сагиттальной плоскости происходило уменьшение значения угла слияния верхней брыжеечной и воротной вен (Рисунок 34а). В то время как у женщин эта корреляция статистически не достоверна ($r = -0,275$ при $p = 0,069$).

Угол, образованный селезеночной и воротной веной, имел прямую корреляцию с углом наклона воротной вены относительно сагиттальной плоскости в генеральной выборке ($r = 0,394$ при $p = 0,018$) и в выборке мужчин ($r = 0,426$ при $p = 0,014$) т.е. при увеличении значения угла наклона воротной вены по отношению к сагиттальной плоскости происходило увеличение значения угла слияния селезеночной и воротной вен (Рисунок 34б). Для женщин эта корреляция статистически не значима ($r = 0,326$ при $p = 0,132$). Для угла слияния селезеночной и верхней

брыжеечной вен корреляция с углом расположения воротной вены относительно сагиттальной плоскости статистически не значима ни в генеральной выборке, ни у мужчин, ни у женщин.

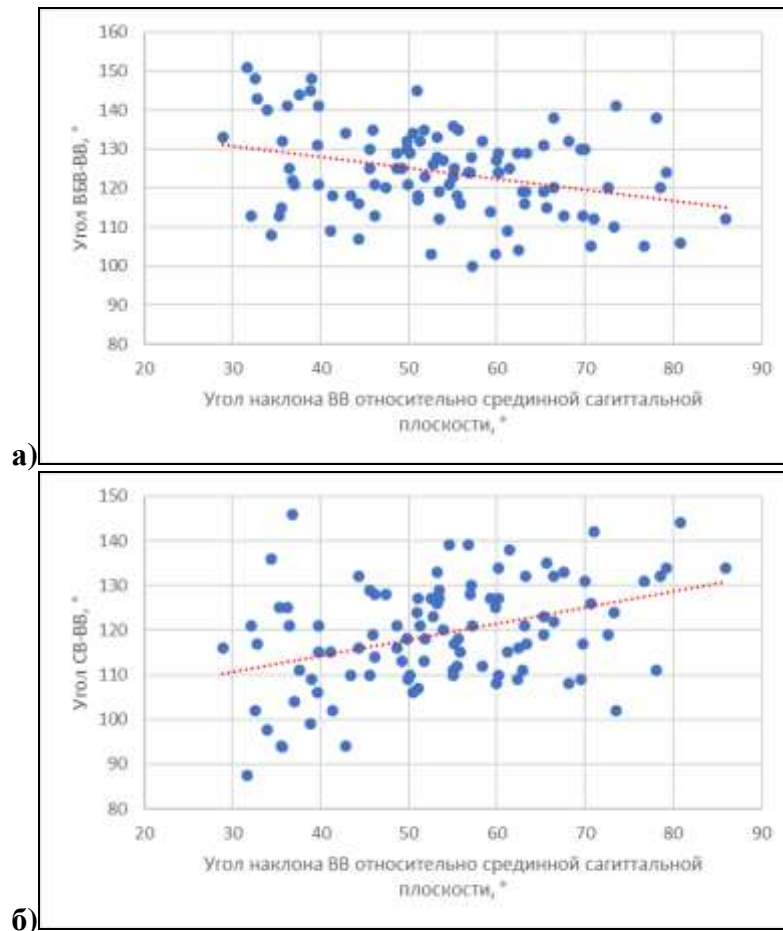


Рисунок 34 - Корреляция угла ВБВ-ВВ (а) и угла СВ-ВВ (б) с углом наклона ВВ относительно сагиттальной плоскости в генеральной выборке.

4.3 Изменчивость линейных размеров селезеночной вены

В генеральной выборке, без учета пола и возраста селезеночная вена имела средний диаметр $9,05 \pm 1,85$ мм с диапазоном значений от 5 мм до 13,5 мм ($CV=20\%$). Среднее значение длины селезеночной вены составило $120,26 \pm 15,04$ мм с диапазоном значений от 89,3 мм до 160,4 мм ($CV=13\%$).

Значительная изменчивость диаметра и длины ствола воротной вены позволила выделить группы их крайних вариантов (Таблица 26).

Таблица 26 - Варианты диаметра и длины селезеночной вены.

Параметр	Группы вариантов диаметра и длины селезеночной вены									
	< M - 2σ		< M - σ		M ± σ		> M + σ		> M + 2σ	
	Абс.	%	Абс.	%	Абс.	%	Абс.	%	Абс.	%
Диаметр СВ	5	2,2	31	13,8	152	67,9	32	14,1	4	1,9
Длина СВ	5	2,2	38	16,8	141	62,8	39	17,3	1	0,9

Диаметр селезеночной вены в 67,9% (152 из 224) измерений находились в диапазоне 7,2 мм - 10,9 мм. т.е. соответствовал среднему диаметру ($M \pm \sigma$). Крайних вариантов со значениями диаметра больше или меньше $M \pm \sigma$ были выявлены в 32% (72 из 224) наблюдений, при этом доля селезеночных вен с диаметрами больше 10,9 мм ($>M \pm \sigma$) и меньше 7,2 мм ($<M \pm \sigma$) была одинакова по 16% (36 из 224). В 13,8% (31 из 224) наблюдений измерения диаметра селезеночной вены соответствовали интервалу от 5,35 мм до 7,2 мм ($M - 2\sigma < X < M - \sigma$) и в 2,2% (5 из 224) наблюдений был меньше 5,35 мм и соответствовала крайне малым значениям ($<M - 2\sigma$). В интервале от 10,9 мм до 12,75 мм ($M + 2\sigma > X > M + \sigma$) находилось 14,1% (32 из 224) измерений диаметра селезеночной вены. В 1,9% (4 из 224) наблюдений ее диаметр был более 12,75 мм ($>M + 2\sigma$).

Среднее значение длины селезеночной вены ($M \pm \sigma$) находилось в диапазоне от 105,21 мм до 135,29 мм и таких вен в исследовании было 62,8% (141 из 224) наблюдений. Крайние значения длины селезеночной вены в исследовании определялись у 83 пациентов или в 37,2% наблюдений, при этом в 19% (43 из 224) измерений длина селезеночной вены была меньше 105,21 мм ($<M \pm \sigma$) и в 18% (40 из 224) больше 135,29 мм ($> M \pm \sigma$). Селезеночных вен с длиной, находящейся в диапазоне от 90,17 мм до 105,21 мм ($M - 2\sigma < X < M - \sigma$) в исследовании, было 16,8% (38 из 224) наблюдений. Селезеночных вен с длиной менее 90,17 мм ($<M - 2\sigma$) в исследовании было 2,2% (5 из 224) наблюдений. Доля селезеночных вен с большой длиной, находящейся в диапазоне от 135,29 мм до 150,33 мм ($M + 2\sigma > X > M + \sigma$), составила 17,3% (39 из 224) наблюдений. Селезеночных вен с длиной более 150,33 мм ($>M + 2\sigma$) было 0,9%. Это одно наблюдение (Рисунок 35).

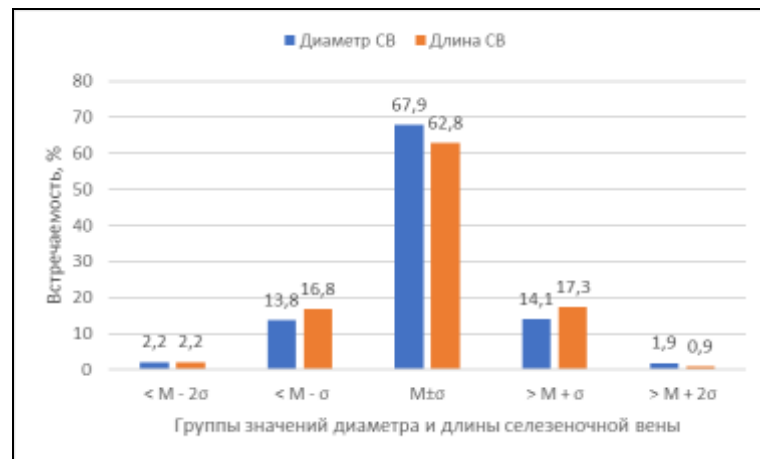


Рисунок 35 - Варианты диаметра и длины селезеночной вены.

При изучении изменчивости линейных размеров селезеночной вены с учетом пола и возраста получены следующие результаты (Таблица 27).

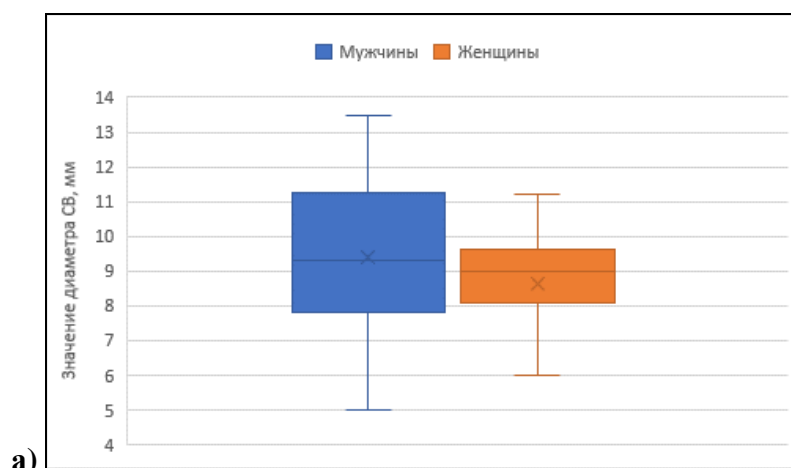
Таблица 27 - Изменчивость линейных размеров селезеночной вены в зависимости от возраста и пола.

Параметр	Пол	Среднее значение без учета возраста	Возрастной период				Уровень значимости р
			Первый зрелый	Второй зрелый	Пожилой	Старческий	
Диаметр СВ, мм	Мужчины (n=125)	9,38±2,16*	10,10±2,60	9,04±1,92	9,71±2,17	8,67±3,50	0,541
	Женщины (n=99)	8,65±1,32*	9,35±0,80	9,26±0,95	8,35±1,36	6,45±0,07	0,007 p₁₋₄=0,022 p₂₋₄=0,017
	Уровень значимости р	0,049	0,513	0,713	0,416	0,458	
Длина СВ, мм	Мужчины (n=125)	123,44±16,52*	110,46±22,05	125,44±16,84	126,29±13,28*	117,60±2,04*	0,127
	Женщины (n=99)	116,21±12,14*	115,23±16,71	120,89±13,36	115,13±10,16*	104,00±2,26*	0,262
	Уровень значимости р	0,017	0,673	0,415	0,003	0,006	

Примечание: различия между парами, отмеченными «*», статистически достоверны (p < 0,05)

Средний диаметр селезеночной вены с учетом гендерных различий у мужчин в исследовании составил 9,38±2,16 мм с диапазоном от 5 мм до 13,5 мм. У женщин средний диаметр селезеночной вены составил 8,65±1,32 мм с диапазоном 5,6 мм – 11,2 мм. Диаметр селезеночной вены у мужчин на 9,72% достоверно больше, чем диаметр селезеночной вены у женщин (p=0,049) (Рисунок 36а).

Средняя длина селезеночной вены у мужчин составила 123,43±16,37мм (диапазон 89,3 мм – 160,4мм). У женщин средняя длина селезеночной составила 116,2±11,99 мм с диапазоном от минимального значения 96,3 мм до максимального – 141мм и была достоверно на 5,86% меньше, чем у мужчин (p=0,017) (Рисунок 36б).



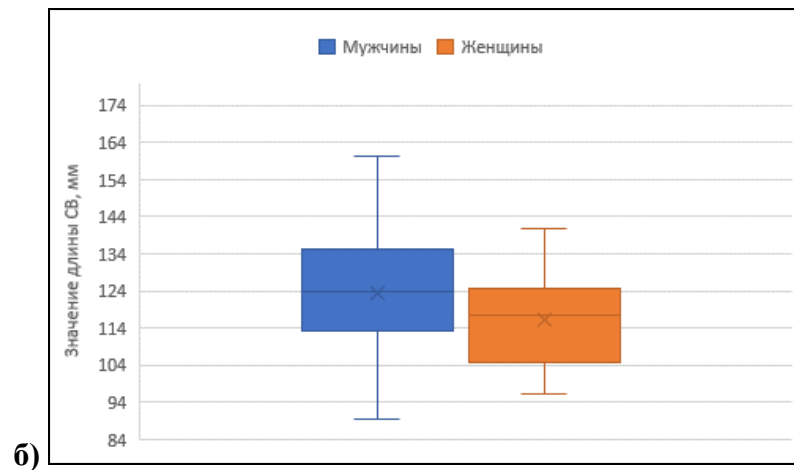


Рисунок 36 - Значение диаметра (а) и диаметра (б) селезеночной вены в зависимости от пола.

У мужчин изменение диаметра селезеночной вены происходило волнообразно. В первом зрелом возрасте он имел максимальное значение $10,10 \pm 2,6$ мм. Во втором зрелом возрасте уменьшался до $9,04 \pm 1,92$ мм, возрастал у мужчин пожилого возраста до $9,71 \pm 2,17$ мм и уменьшался до минимального значения $8,67 \pm 3,5$ мм. Дисперсионный анализ ANOVA не выявил статистически достоверных различий в средних значениях диаметра селезеночной вены у мужчин в зависимости от возраста ($p=0,541$). У женщин диаметр селезеночной вены изменялся от максимального значения в первой возрастной группе, до минимального — в четвертой. В группе первого зрелого возраста диаметр воротной вены был максимальным и составил $9,35 \pm 0,8$ мм. Во втором зрелом возрасте $9,28 \pm 0,95$ мм. У женщин пожилого возраста средний диаметр воротной вены составил $8,35 \pm 1,36$ мм, и у женщин старческого возраста диаметр селезеночной вены принимал минимальное значение $6,45 \pm 0,07$ мм. Уменьшение диаметра селезеночной вены с возрастом у женщин статистически достоверно ($p=0,07$) (Рисунок 37а).

Длина селезеночной вены, как и ее диаметр, в зависимости от возраста у мужчин изменялась волнообразно. Так у мужчин в первой возрастной группе средняя селезеночная вена имела минимальную длину $110,46 \pm 22,05$ мм, во второй возрастной группе — $125,44 \pm 16,84$ мм, в третьей возрастной группе длина была максимальной - $126,29 \pm 13,28$ мм и в четвертой снова уменьшалась до $117,60 \pm 2,04$ мм. Изменения среднего значения длины селезеночной вены в зависимости от возраста статистически не достоверны ($p=0,127$). У женщин, как и у мужчин, среднее значение длины селезеночной вены изменяется волнообразно. У женщин первого зрелого возраста среднее значение длины селезеночной вены составило $115,23 \pm 16,71$ мм. Ко второму зрелому возрасту она увеличивается до $120,89 \pm 13,36$ мм. У женщин пожилого возраста длина селезеночной вены снова уменьшается до $115,13 \pm 10,16$ мм достигая минимального значения $104 \pm 2,26$ мм у женщин старческого возраста. Изменения длины воротной вены у женщин в зависимости от возраста также статистически недостоверны ($p=0,262$) (Рисунок 37б).

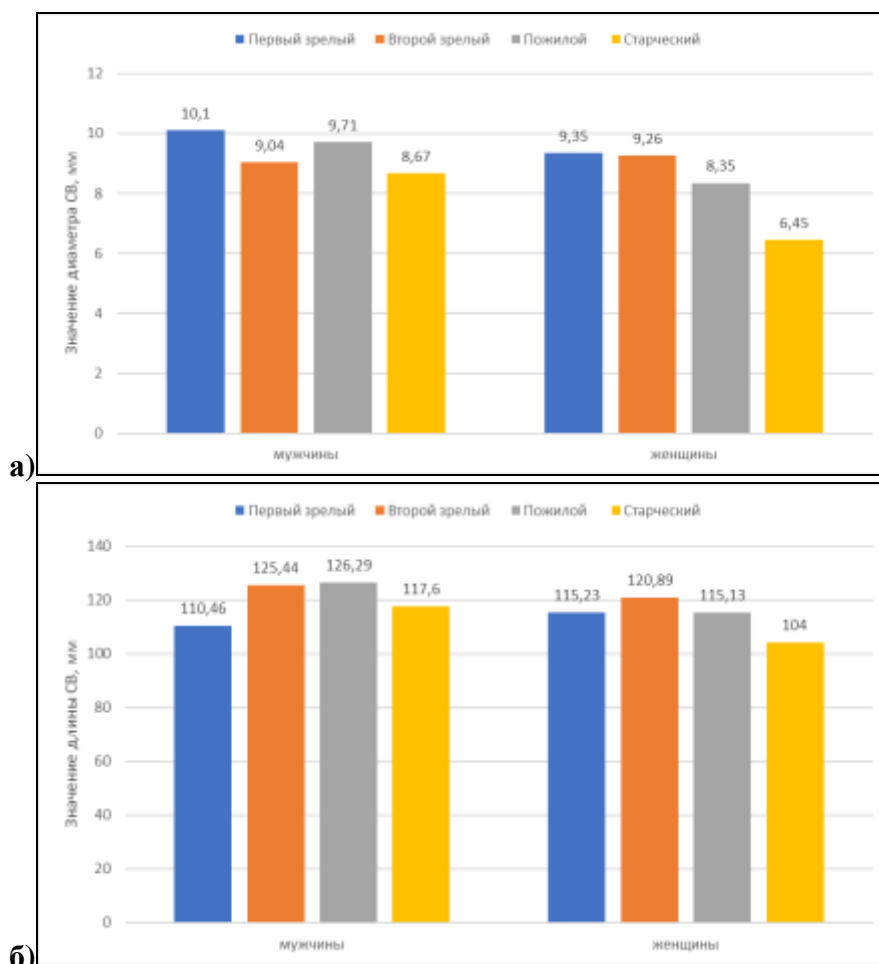


Рисунок 37 - Изменчивость средних значений диаметра (а) и длины (б) селезеночной вены в зависимости от пола и возраста.

Различия средних длин селезеночной вены между мужчинами и женщинами в группе первого и второго зрелого возраста статистически не значима ($p > 0,05$), но в тоже время выявлены статистически значимые различия в значениях длины селезеночной вены между мужчинами и женщинами в группах пожилого и старческого возрастов ($p = 0,003$; $p = 0,006$). Различия диаметров селезеночной вены между мужчинами и женщинами во всех возрастных группах не значимы.

Корреляция длины и диаметра селезеночной вены с возрастом представлена в Таблице 28.

Таблица 28 - Корреляция длины и диаметра селезеночной вены с возрастом.

Морфометрическая характеристика	Показатель корреляции	Генеральная выборка	Мужчины	Женщины
Диаметр СВ	r	-0,195	-0,137	-0,331*
	p	0,052	0,316	0,028
Длина СВ	r	0,099	0,232	-0,116
	p	0,327	0,085	0,454

Примечание: значения отмеченные «*», статистически достоверны ($p < 0,05$)

При изучении корреляции длины и диаметра селезеночной вены с возрастом выявлена обратная корреляция умеренной силы диаметра селезеночной вены с возрастом у женщин ($r = -$

0,331 при $p=0,028$), т.е. с возрастом происходит уменьшение диаметра воротной вены (Рисунок 38). В генеральной выборке и в выборке у мужчин корреляции диаметра селезеночной вены с возрастом не выявлено, как и не выявлено корреляции длины воротной вены с возрастом и в генеральной выборке, и в выборке мужчин и женщин.

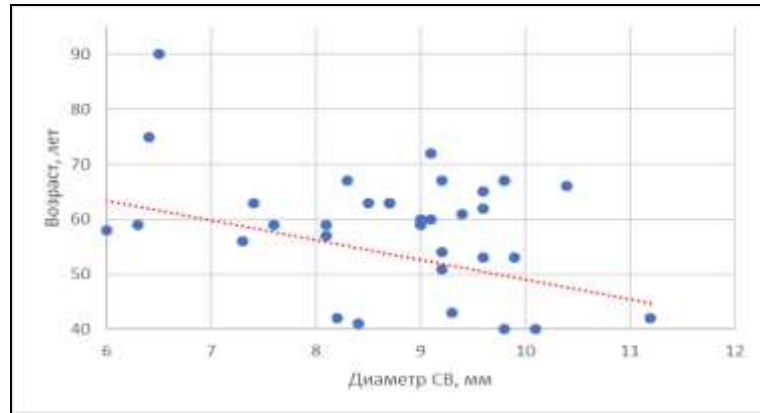


Рисунок 38 - Корреляция диаметра селезеночной вены с возрастом у женщин.

При изучении корреляционных зависимостей диаметра селезеночной вены получены следующие результаты (Таблица 29).

Таблица 29 - Корреляция диаметра селезеночной вены с ее длиной и диаметром воротной вены.

Морфометрическая характеристика	Показатель корреляции	Генеральная выборка	Мужчины	Женщины
Длина СВ	r	0,183	0,102	0,261
	p	0,068	0,453	0,087
Диаметр ВВ	r	0,263*	0,095	0,459*
	p	0,022	0,311	0,032

Примечание: значения отмеченные «*», статистически достоверны ($p < 0,05$)

Как видно из таблицы корреляция длины селезеночной вены с ее длиной недостоверна ни в генеральной выборке, ни в выборке у мужчин и у женщин. В тоже время выявлена прямая корреляция диаметра селезеночной вены с диаметром воротной вены в генеральной выборке ($r=0,263$ при $p=0,022$) (Рисунок 39) и в выборке у женщин ($r=0,459$ при $p=0,032$). В выборке у мужчин эта корреляция не достоверна.

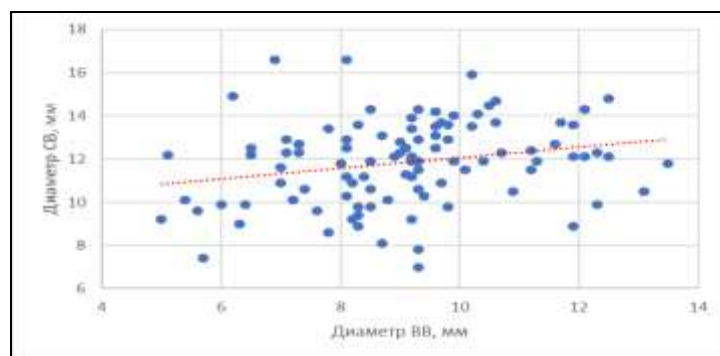


Рисунок 39 - Корреляция диаметра селезеночной вены с диаметром воротной вены в генеральной выборке.

4.4 Изменчивость линейных размеров верхней брыжеечной вены

Диаметр верхней брыжеечной вены в минимальном измерении составил 5,4 мм, в максимальном 13,3 мм ($CV=19\%$). Средний диаметр верхней брыжеечной вены без учета пола и возраста составил $9,37\pm 0,18$ мм. Средняя длина проксимального сегмента верхней брыжеечной вены составила $38,7\pm 10,09$ мм с диапазоном от 16,8 мм до 59,5 мм ($CV=26\%$).

Были определены группы крайних вариантов линейных размеров верхней брыжеечной вены (Таблица 30).

Таблица 30 - Варианты диаметра и длины верхней брыжеечной вены.

Параметр	Группы значений диаметра и длины верхней брыжеечной вены									
	< M - 2σ		< M - σ		M±σ		> M + σ		> M + 2σ	
	Абс.	%	Абс.	%	Абс.	%	Абс.	%	Абс.	%
Диаметр ВБВ	5	2,2	25	11,2	157	70	31	13,8	6	2,8
Длина ВБВ	1	0,9	38	16,7	137	61	47	20,5	1	0,9

В генеральной выборке для диаметра верхней брыжеечной вены среднее значение $M\pm\sigma$, определялось интервалом значений от 7,63 мм до 11,11 мм. Количество наблюдений в данном интервале составило 70% (157 случаев). Крайние варианты диаметра верхней брыжеечной вены выявлены в 30% случаев (67 наблюдений). Среднее значение длины верхней брыжеечной вены ($M\pm\sigma$) находилось в диапазоне от 28,61 мм до 48,79 мм и таких вен в исследовании было 61%. Это 137 наблюдений. Крайние значения длины верхней брыжеечной вены в исследовании определялись в 40% наблюдений (Рисунок 40).

При анализе частоты крайних вариантов выявлено, что среди крайних форм диаметра верхней брыжеечной вены незначительно реже встречались измерения меньше среднего значения $M\pm\sigma$. Для диаметра воротной вены измерения со значением менее 7,63 мм (т.е. $<M-\sigma$) выявлены в 13,4% наблюдений. При этом у 11,2% вен (25 наблюдений) диаметр соответствовал диапазону от 5,89 мм до 7,63 мм ($M-2\sigma < X < M-\sigma$) и у 2,2% вен (5 наблюдений) диаметр был менее 5,89 мм ($<M-2\sigma$). Воротных вен со значением диаметра более 11,11 мм (т.е. $>M+\sigma$) было 16,6%. В 13,8% случаев (31 наблюдение) диаметр воротной вены находился в диапазоне от 11,11 мм до 12,8 мм ($M+2\sigma > X > M+\sigma$) и в 2,8% случаев (6 наблюдений) он был более 12,8 мм ($>M+2\sigma$).

При измерении длины верхней брыжеечной вены отмечалось преобладание среди крайних вариантов, длин более среднего значения ($M\pm\sigma$) В 16,7% измерений (25 наблюдений) длина верхней брыжеечной вены находилась в диапазоне от 18,52 мм до 28,61 мм ($M-2\sigma < X < M-\sigma$). Верхних брыжеечных вен с длиной менее 18,52 мм ($<M-2\sigma$) в исследовании было 2,2% (5 наблюдений). Доля верхних брыжеечных вен с длиной в диапазоне от 48,79 мм до 58,88 мм ($M+2\sigma > X > M+\sigma$), составила 20,5% (47 наблюдений). Вен с длиной более 58,88 мм ($>M+2\sigma$) было 0,9%. Это одно наблюдение.

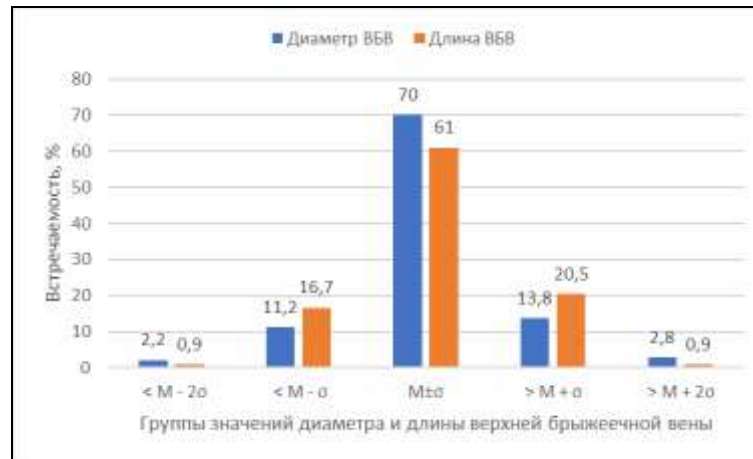

Рисунок 40 - Варианты диаметра и длины верхней брыжеечной вены.

При исследовании длины и диаметра верхней брыжеечной вены с учетом пола получены следующие результаты (Таблица 31).

Таблица 31 - Изменчивость диаметра и длины верхней брыжеечной вены в зависимости от возраста и пола.

Параметр	Пол	Среднее значение без учета возраста	Возрастной период				Уровень значимости p
			Первый зрелый	Второй зрелый	Пожилой	Старческий	
Диаметр ВБВ, мм	мужчины	9,61±1,65*	8,96±0,94	9,4±1,78	10,02±1,72	10,50±1,08	0,323
	женщины	8,48±1,64*	9,27±1,47	8,67±1,69	9,4±1,93	7,15±2,47	0,321
	Уровень значимости p	0,036	0,653	0,238	0,275	0,117	
Длина ВБВ, мм	мужчины	38,75±10,49*	38,9±9,22	38,04±10,36	38,02±11,27	48,83±1,68*	0,382
	женщины	37,63±9,55*	41,33±9,57	39,68±10,11	37,59±9,44	36,55±0,45*	0,808
	Уровень значимости p	0,012	0,407	0,672	0,698	0,004	

Примечание: различия между парами, отмеченными «*», статистически достоверны (p < 0,05)

У мужчин диаметр верхней брыжеечной вены находился в диапазоне от 6,9 мм до 13,3 мм и в среднем значении составил 9,61±1,65 мм. У женщин средний диаметр верхней брыжеечной вены составил 8,48±1,64 мм с диапазоном от 5,4 мм до 12,8 мм. Диаметр верхней брыжеечной вены у мужчин достоверно больше, чем диаметр верхней брыжеечной вены у женщин (p=0,036) (Рисунок 41а).

Средняя длина верхней брыжеечной вены у мужчин составил 38,75±10,49 мм (диапазон значений 25,4 мм – 58,5 мм). У женщин средняя длина верхней брыжеечной вены составил 37,63±7,55 мм с диапазоном значений от минимального значений 21,5 мм до максимального 59,5 мм. Средняя длина верхней брыжеечной вены у мужчин также была достоверно больше, чем у женщин (p=0,012) (Рисунок 41б).

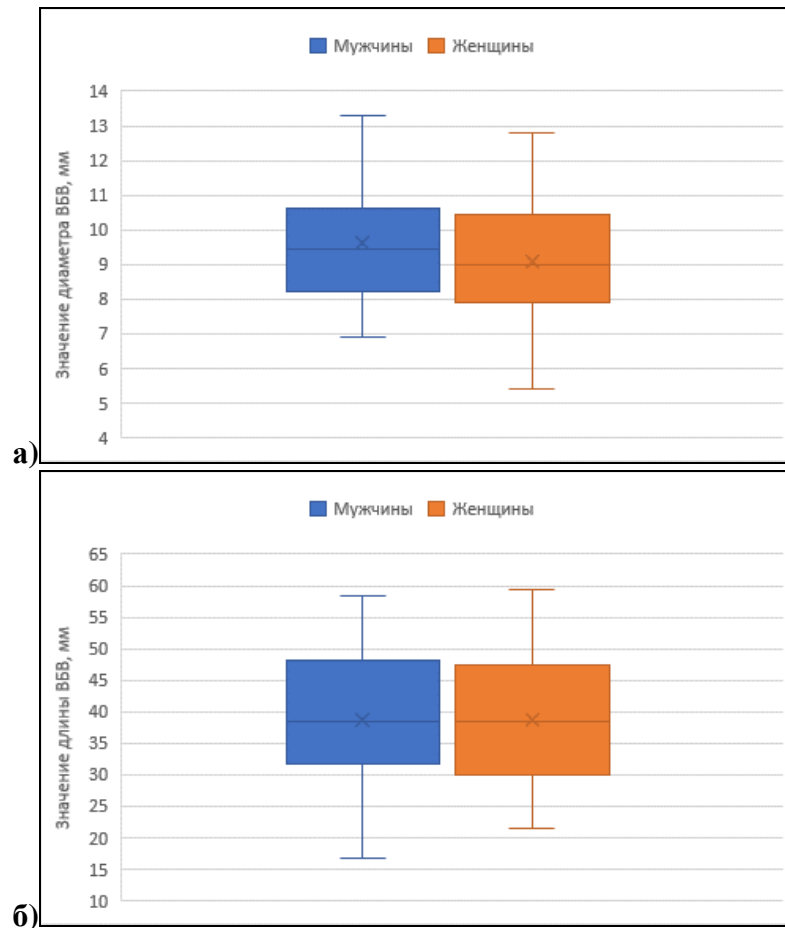


Рисунок 41 - Значение диаметра (а) и длины (б) верхней брыжеечной вены в зависимости от пола.

При изучении изменчивости диаметра верхней брыжеечной вены в зависимости от возраста установлено, что ее диаметр в зависимости от возраста у мужчин изменялся от минимального значения у пациентов первого зрелого возраста до максимального у пациентов старческого возраста. Так у мужчин первого зрелого возраста диаметр верхней брыжеечной составил минимальные $8,96 \pm 0,94$ мм, во втором зрелом возрасте — $9,40 \pm 1,78$ мм, у мужчин пожилого возраста — $10,02 \pm 1,72$ мм и у мужчин пожилого возраста достигал максимального значения $10,5 \pm 1,08$ мм. Несмотря на разницу в значениях диаметра верхней брыжеечной вены у мужчин разного возраста, эта разница статистически незначима ($p=0,323$). У женщин, в отличие от мужчин, диаметр верхней брыжеечной вены изменялся волнообразно. У женщин первого зрелого возраста средний диаметр верхней брыжеечной вены составил $9,27 \pm 1,47$ мм. Во втором зрелом возрасте он составил $8,67 \pm 1,69$ мм. У женщин пожилого возраста диаметр верхней брыжеечной вены снова возрастал и достигал максимального значения $9,4 \pm 1,93$ мм. У женщин старческого возраста диаметр верхней брыжеечной вены был минимальным и составил $7,15 \pm 2,47$ мм. Статистически значимых различий в диаметрах верхней брыжеечной вены в зависимости от возраста у женщин не выявлено ($p=0,321$) (Рисунок 42а).

Длина проксимального отдела верхней брыжеечной вены у мужчин в первом и втором зрелом возрасте и в пожилом возрасте изменялась незначительно. Так у мужчин первого зрелого

возраста длина верхней брыжеечной вены составила $38,9 \pm 9,22$ мм, во втором зрелом возрасте — $38,04 \pm 10,36$ мм, у мужчин пожилого возраста — $38,02 \pm 11,27$ мм. У мужчин пожилого возраста длина проксимального отдела верхней брыжеечной вены значительно возрастал и составил $48,83 \pm 1,68$ мм. Несмотря на значительное увеличение длины проксимального отдела верхней брыжеечной вены у мужчин пожилого возраста, это увеличение статистически не значимо ($p=0,382$). У женщин с возрастом происходило уменьшение длины проксимального отдела верхней брыжеечной вены. Но это уменьшение статистически недостоверно ($p=0,808$). Так у женщин первого зрелого возраста длина верхней брыжеечной вены была максимальной и составила $41,33 \pm 9,57$ мм, во втором зрелом возрасте — $39,68 \pm 10,11$ мм. У женщин пожилого возраста она уменьшалась до $37,59 \pm 9,44$ мм, и имела минимальное значение $36,55 \pm 0,45$ мм у женщин старческого возраста (Рисунок 42б).

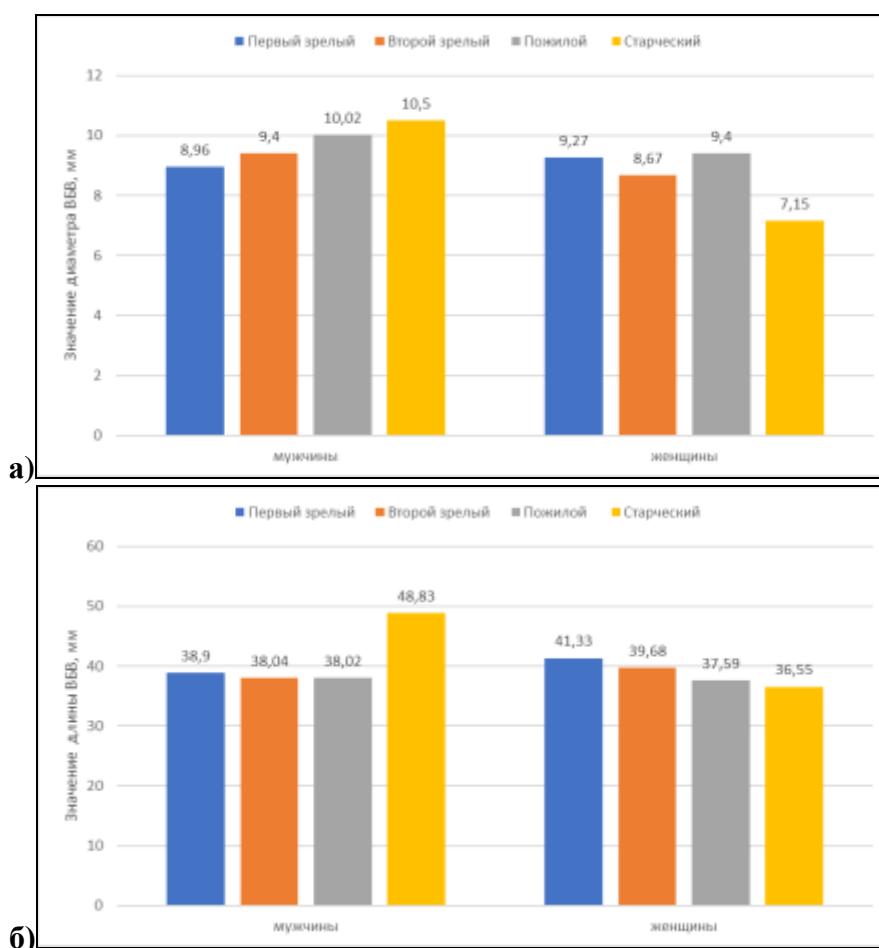


Рисунок 42 - Изменчивость средних значений диаметра (а) и длины (б) верхней брыжеечной вены в зависимости от пола и возраста.

Стоит отметить, что разница средних значений диаметра и длины верхней брыжеечной вены у мужчин и у женщин в первой, второй и третьей возрастных группах статистически не значима ($p>0,05$). Как не значима и разница в значениях диаметра верхней брыжеечной вены у мужчин и у женщин старческого возраста ($p=0,117$). А вот разница средних длин верхней брыжеечной вены у мужчин и у женщин старческого возраста статистически достоверна

($p=0,004$).

При изучении корреляции длины и диаметра верхней брыжеечной вены от возраста не выявлено статистически достоверных корреляций как в генеральной выборке, так в выборках мужчин и женщин (Таблица 32).

Таблица 32 - Корреляции диаметра и длины верхней брыжеечной вены с возрастом.

Морфометрическая характеристика	Показатель корреляции	Генеральная выборка	Мужчины	Женщины
Диаметр ВБВ	r	0,067	0,126	0,008
	p	0,508	0,357	0,959
Длина ВБВ	r	0,024	0,126	-0,127
	p	0,809	0,355	0,411

При изучении корреляции диаметра верхней брыжеечной вены выявлена слабая прямая корреляция с ее длиной в генеральной выборке ($r=0,198$ при $p=0,048$) и в выборке у женщин ($r=0,322$ при $p=0,033$) (Таблица 33, Рисунок 43). В выборке у мужчин эта корреляция недостоверна. Также установлена умеренная прямая корреляция диаметра верхней брыжеечной вены с диаметром воротной вены как в генеральной выборке ($r=0,425$, при $p=0,032$) так и в выборках мужчин ($r=0,362$ при $p=0,029$) и женщин ($r=0,48$ при $p=0,038$) (Рисунок 44).

Таблица 33 - Корреляции диаметра верхней брыжеечной вены от ее длины и от диаметра воротной вены.

Морфометрическая характеристика	Показатель корреляции	Генеральная выборка	Мужчины	Женщины
Длина ВБВ	r	0,198*	0,105	0,322*
	P	0,048	0,441	0,033
Диаметр ВВ	r	0,425*	0,362*	0,48*
	p	0,032	0,029	0,038

Примечание: значения отмеченные «*», статистически достоверны ($p < 0,05$)

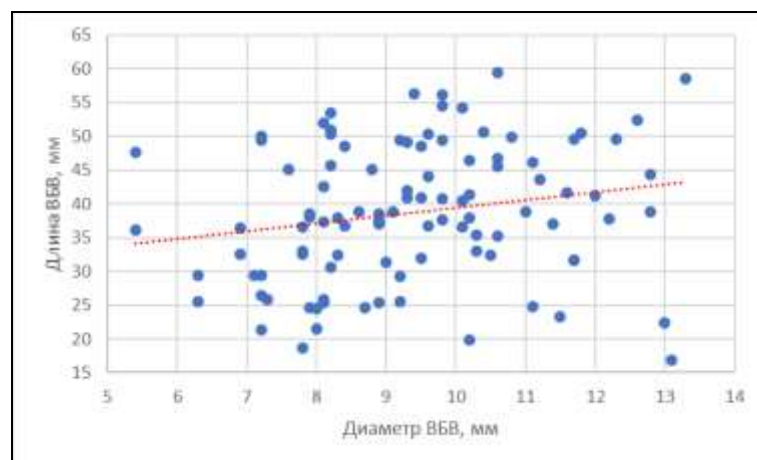


Рисунок 43 - Корреляция диаметра верхней брыжеечной вены с ее длиной в генеральной выборке.

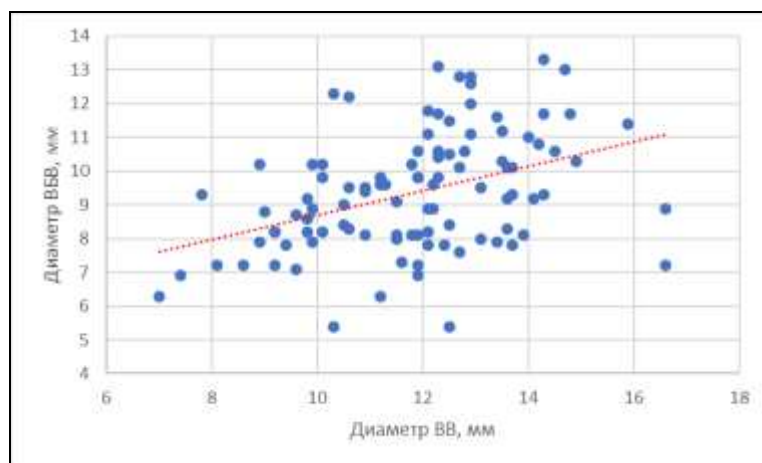


Рисунок 44 - Корреляция диаметра верхней брыжеечной вены с диаметром воротной вены в генеральной выборке.

4.5 Вариантная анатомия и морфометрические характеристики нижней брыжеечной вены

Значения диаметра нижней брыжеечной вены находились в диапазоне от минимального значения 3,2 мм до максимального 9,6 мм ($CV=31\%$) и составил в среднем $5,91 \pm 1,22$ мм, что значительно меньше диаметра верхней брыжеечной вены. Средняя длина проксимального отдела нижней брыжеечной вены составила $50,26 \pm 7,89$ мм с диапазоном значений от 34,1 мм до 71,3 мм ($CV=28\%$).

Среднее значения диаметра нижней брыжеечной вены ($M \pm \sigma$) определялся интервалом от 4,69 мм до 7,13 мм. Этому диапазону соответствовало 71% наблюдений. Это 152 вены. Крайние формы наблюдались в 29% наблюдений. 63% измерений (135 наблюдений) длины проксимального отдела нижней брыжеечной вены находилось в диапазоне от 42,37 мм до 58,15 мм, что соответствует среднему значению ($M \pm \sigma$). В 37% измерений отмечались крайние значения длины нижней брыжеечной вены (Таблица 34, Рисунок 45).

Таблица 34 - Варианты диаметра и длины нижней брыжеечной вены.

Параметр	Группы значений диаметра и длины нижней брыжеечной вены									
	< M - 2σ		< M - σ		M ± σ		> M + σ		> M + 2σ	
	Абс.	%	Абс.	%	Абс.	%	Абс.	%	Абс.	%
Диаметр НБВ	2	0,9	30	14,1	152	71,1	28	13	2	0,9
Длина НБВ	2	0,9	43	20,1	135	63	27	12,7	7	3,3

Для диаметра нижней брыжеечной вены несколько чаще выявлялись крайние формы меньшие чем среднее значение ($M \pm \sigma$). Нижних брыжеечных вен с диаметром меньше 4,69 мм ($< M \pm \sigma$) в исследовании было 15%. При этом в 14,1% наблюдений измерения диаметра соответствовали интервалу от 3,47 мм до 4,69 мм ($M - 2\sigma < X < M - \sigma$) (30 наблюдений) и в 0,9% был меньше 3,47 мм ($< M - 2\sigma$). Это 2 наблюдения. В 13,9% наблюдений значения диаметров нижней брыжеечной вены были больше 7,13 мм ($> M \pm \sigma$). В 13% случаев (28 наблюдений) диаметр

нижней брыжеечной вены находился в интервале от 7,13 мм до 8,35 мм т.е. находился в диапазоне ($M+2\sigma > X > M+\sigma$) и в 0,9% наблюдениях диаметр был более 8,35 мм ($> M+2\sigma$). Это 2 вены.

Для длины проксимального отдела нижней брыжеечной вены в 20 % измерений длина селезеночной вены была меньше среднего значения $M\pm\sigma$ и в 16% больше $M\pm\sigma$. Нижних брыжеечных вен с длиной, находящейся в диапазоне от 34,48 мм до 42,37 мм ($M-2\sigma < X < M-\sigma$) в исследовании было 20,1% (43 наблюдения), с длиной менее 34,48 мм ($< M-2\sigma$) — 0,9% (2 наблюдения). Доля нижних брыжеечных вен с длиной, находящейся в диапазоне от 58,15 мм до 66,04 мм ($M+2\sigma > X > M+\sigma$), составила 12,7% (27 наблюдений), более 66,04 мм ($> M+2\sigma$) — 3,3% (7 наблюдений).

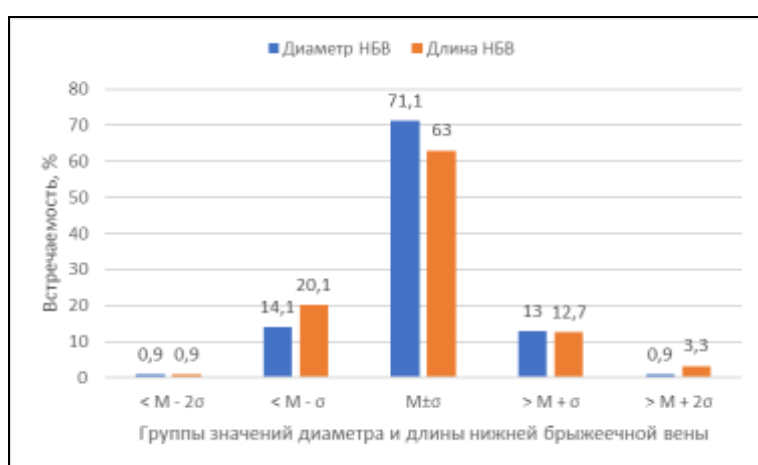


Рисунок 45 - Варианты диаметра и длины нижней брыжеечной вены.

При изучении изменчивости морфометрических характеристик нижней брыжеечной вены в зависимости от пола и возраста получены следующие результаты (Таблица 35).

Таблица 35 - Изменчивость диаметра и длины нижней брыжеечной вены в зависимости от возраста и пола.

Параметр	Пол	Среднее значение без учета возраста	Возрастной период				Уровень значимости p
			Первый зрелый	Второй зрелый	Пожилой	Старческий	
Диаметр НБВ, мм	мужчины	6,02±1,25*	5,77±0,91	6,02±1,52	6,27±0,98*	5,27±0,57	0,578
	женщины	5,37±1,18*	6,20±1,53	6,23±1,20	5,47±1,04*	4,95±0,64	0,169
	Уровень значимости p	0,031	0,544	0,67	0,019	0,599	
Длина НБВ, мм	мужчины	50,32±8,28*	43,43±5,63	52,4±8,33	50,68±7,9	51,77±4,88	0,18
	женщины	49,18±7,35*	50,02±7,38	48,08±7,29	50,74±7,23	57,1±5,2	0,435
	Уровень значимости p	0,024	0,164	0,306	0,709	0,317	

Примечание: различия между парами, отмеченными «*», статистически достоверны ($p < 0,05$)

У мужчин, без учета возраста диаметр нижней брыжеечной вены составил 6,02±1,24 мм

с диапазоном значений от 3,5 мм до 9,6 мм. У женщин измерения диаметра нижней брыжеечной вены находились в диапазоне от 3,2 мм до 8,3 мм со средним значением $5,37 \pm 1,18$ и была достоверно меньше, чем у мужчин ($p=0,031$) (Рисунок 46а).

Длина проксимального отдела нижней брыжеечной вены составила у мужчин $50,32 \pm 8,28$ мм с диапазоном значений от 34,1 мм до 71,3 мм. Длина проксимального отдела нижней брыжеечной вены у женщин составила $49,18 \pm 7,35$ мм (диапазон 39,3–62,3 мм), что также достоверно меньше, чем у мужчин ($p=0,024$) (Рисунок 46б).

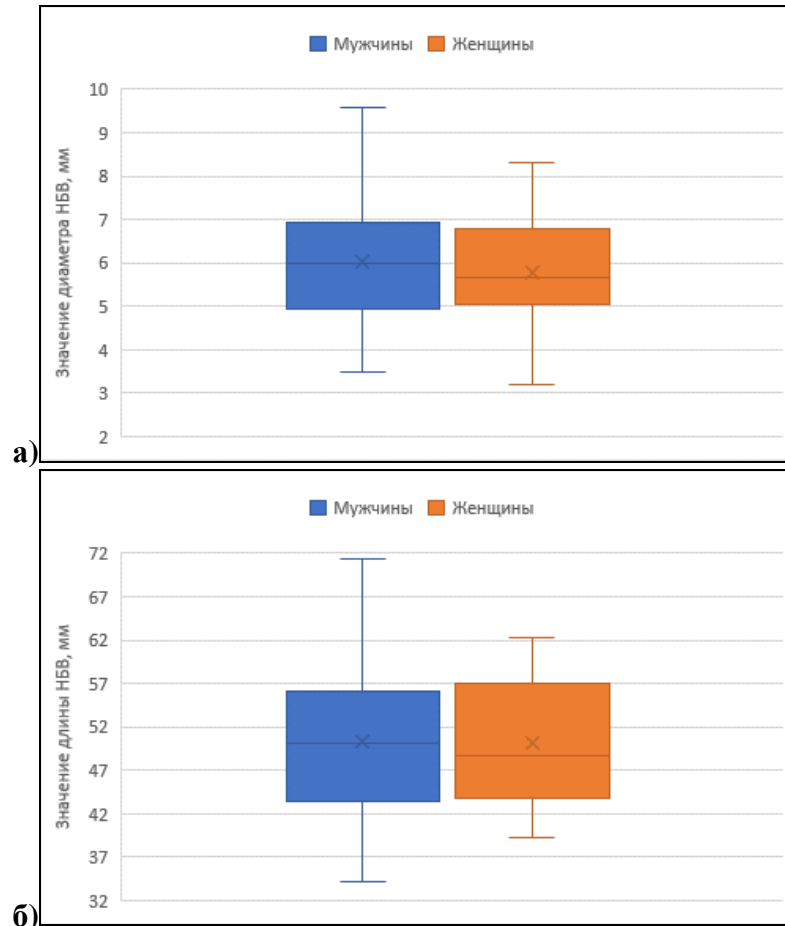


Рисунок 46 - Значение диаметра (а) и длины (б) нижней брыжеечной вены в зависимости от пола.

В связи с возрастом диаметр нижней брыжеечной вены и у мужчин, и у женщин изменялся волнообразно (Рисунок 47а). Так у мужчин первого зрелого возраста средний диаметр нижней брыжеечной вены составил $5,77 \pm 0,91$ мм, во втором зрелом возрасте возрастал до $6,02 \pm 1,52$ мм и достигал максимального значения $6,27 \pm 0,98$ мм у мужчин пожилого возраста. У мужчин старческого возраста диаметр был минимальным и составил $5,27 \pm 0,57$ мм. У женщин первого зрелого возраста диаметр нижней брыжеечной вены составил $6,2 \pm 1,53$ мм, во втором зрелом возрасте он достигал максимального значения $6,23 \pm 1,2$ мм. К третьему возрастному периоду диаметр нижней брыжеечной вены снова уменьшался до $5,47 \pm 1,04$ мм и достигал минимального значения $4,95 \pm 0,64$ мм у женщин старческого возраста. Однофакторный

дисперсионный анализ ANOVA не выявил статистически значимых различий групповых средних диаметра ни у мужчин ($p=0,578$), ни у женщин ($p=0,169$). Выявлены статистически значимые различия в диаметре нижней брыжеечной вены у мужчин и у женщин пожилого возраста ($p=0,019$). Во всех других возрастных группах эти различия статистически не значимы.

Длина нижней брыжеечной вены, как и диаметр, и у мужчин и женщин изменялся волнообразно (Рисунок 47б). У мужчин минимальная длина была в группе первого зрелого возраста и составила $43,43 \pm 5,63$ мм. В группе второго зрелого возраста она была максимальной и составила $52,4 \pm 8,33$ мм. В третьей возрастной группе она уменьшалась до $50,68 \pm 7,9$ мм и вновь возрастала до $51,77 \pm 4,88$ мм у мужчин старческого возраста. Различия в значениях длины нижней брыжеечной вены в разных возрастных группах недостоверны ($p=0,18$). У женщин в первой возрастной группе длина нижней брыжеечной вены составила $50,02 \pm 7,38$ мм, во второй возрастной группе уменьшалась до минимального значения $48,08 \pm 7,29$ мм. В третьей возрастной группе снова возрастала до $50,74 \pm 7,23$ мм и достигала максимального значения $57,1 \pm 5,2$ мм в четвертой возрастной группе. Несмотря на значительную разницу в средних значениях длины нижней брыжеечной вены в разных возрастных группах, она статистически не значима ($p=0,435$), как не значима разница значений длины нижней брыжеечной вены у мужчин и женщин во всех возрастных группах ($p>0,05$).

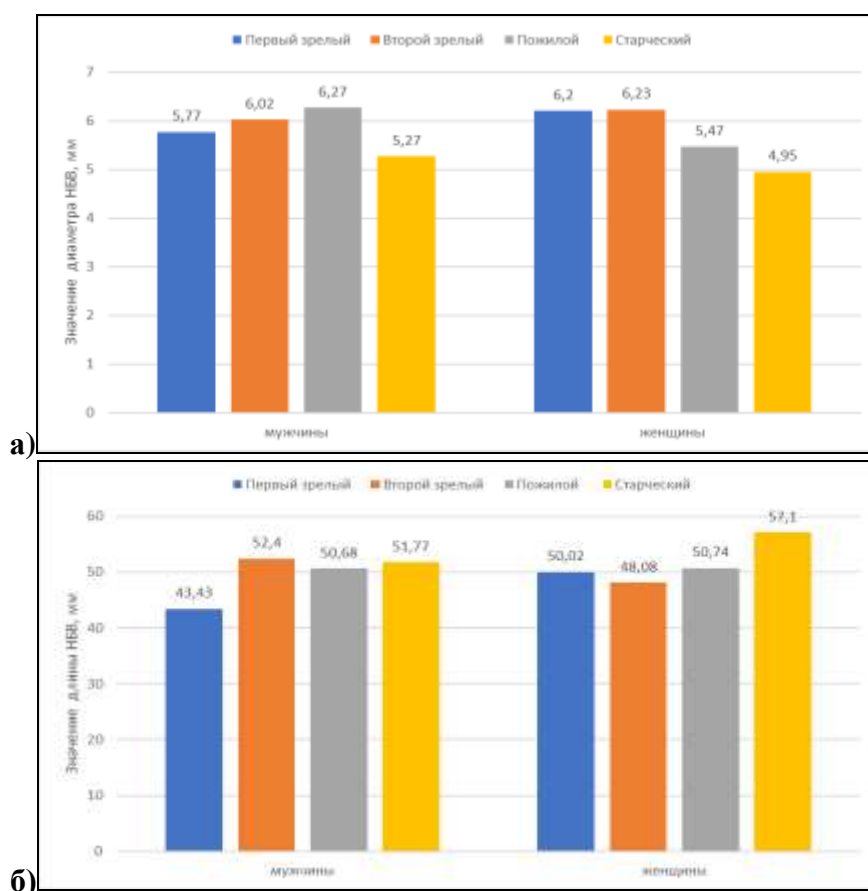


Рисунок 47 - Изменчивость средних значений диаметра (а) и длины (б) нижней брыжеечной вены в зависимости от пола и возраста.

При изучении корреляции диаметра нижней брыжеечной вены с возрастом выявлена умеренная обратная корреляция ($r=0,396$ при $p=0,009$) длины нижней брыжеечной вены с возрастом у женщин. т.е. с возрастом у женщин происходит уменьшение диаметра нижней брыжеечной вены (Таблица 36, Рисунок 48). В то же время в генеральной выборке и в выборке мужчин эта корреляция не значима. Также выявлена слабая прямая корреляция длины нижней брыжеечной вены с возрастом как в генеральной выборке ($r=0,275$ при $p=0,007$) и в выборке у мужчин ($r=0,314$ при $p=0,022$). У женщин эта корреляция не значима.

Таблица 36 - Корреляции диаметра и длины нижней брыжеечной вены с возрастом

Морфометрическая характеристика	Показатель корреляции	Генеральная выборка	Мужчины	Женщины
Диаметр НБВ	r	-0,2	-0,061	-0,396*
	p	0,052	0,662	0,01
Длина НБВ	r	0,275*	0,314	0,217
	p	0,007	0,022	0,167

Примечание: значения отмеченные «*», статистически достоверны ($p < 0,05$)

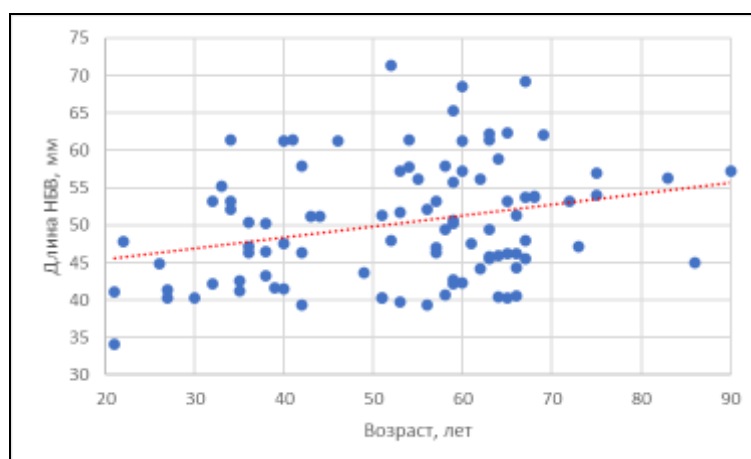


Рисунок 48 - Корреляция длины нижней брыжеечной вены с возрастом в генеральной выборке.

Таблица 37 - Корреляции диаметра нижней брыжеечной вены с ее длиной и с диаметрами воротной, селезеночной и верхней брыжеечной вен.

Морфометрическая характеристика	Показатель корреляции	Генеральная выборка	Мужчины	Женщины
Длина НБВ	r	-0,034	0,002	-0,093
	p	0,742	0,986	0,559
Диаметр ВВ	r	0,191	-0,027	0,237
	p	0,39	0,641	0,58
Диаметр ВБВ	r	0,019	0,435	-0,231
	p	0,648	0,881	0,174
Диаметр СВ	r	0,177	0,208	0,17
	p	0,245	0,523	0,774

Поскольку нижняя брыжеечная вена может впадать как в верхнюю брыжеечную вену, так

и в селезеночную и воротную вены, в таблице 37 представлена корреляция диаметра нижней брыжеечной вены с диаметрами указанных вен. Также была изучена корреляция длины нижней брыжеечной вены с ее диаметром. Как видно из таблицы, все указанные корреляции статистически не значимы.

Нижняя брыжеечная вена может впасть как в селезеночную, так и в верхнюю брыжеечную вену. Проведено исследование углов, под которыми нижняя брыжеечная вена впадает в селезеночную и верхнюю брыжеечную вены.

У 102 пациентов с конfluenceм воротной вены типа А был определен угол, под которым нижняя брыжеечная вена впадала в селезеночную вену. Минимальное значение этого угла $52,4^\circ$. Максимальный угол составил $89,7^\circ$ ($CV=12\%$) т.е. нижняя брыжеечная вена впадала в селезеночную вену практически под прямым углом. Среднее значение этого угла составило $76,36 \pm 9,17^\circ$. Также было проведено измерение угла, под которым нижняя брыжеечная вена впадала в верхнюю брыжеечную вену у 37 пациентов с конfluenceм типа С. Значение этого угла находится в диапазоне от $43,1^\circ$ до 84° ($CV=21\%$), в среднем составляет $64,89 \pm 13,85^\circ$ и был достоверно меньше, чем угол слияния нижней брыжеечной вены с селезеночной веной.

Были определены интервалы крайних вариантов углов слияния нижней брыжеечной вены с селезеночной веной и верхней брыжеечной веной (Таблица 38).

Таблица 38 - Варианты значений углов слияния нижней брыжеечной вены с селезеночной и верхней брыжеечной венами.

Параметр	Группы вариантов углов НБВ с СВ и ВБВ									
	< M - 2σ		< M - σ		M ± σ		> M + σ		> M + 2σ	
	Абс.	%	Абс.	%	Абс.	%	Абс.	%	Абс.	%
Угол НБВ - СВ	6	5,9	8	7,8	72	70,6	16	15,7	-	-
Угол НБВ - ВБВ	-	-	9	24,3	24	64,9	4	10,8	-	-

Средние значения ($M \pm \sigma$) угла впадения нижней брыжеечной вены в селезеночную вену находились в диапазоне от $67,19^\circ$ до $85,53^\circ$, которому соответствовало 70,6% наблюдений. В абсолютных значениях это 72 измерения. 24 измерений (64,9% наблюдений) угла впадения нижней брыжеечной вены в верхнюю брыжеечную вену находилось в диапазоне от $51,24^\circ$ до $78,54^\circ$. Этому диапазону соответствовал диапазон колебаний средних значений $M \pm \sigma$. Крайние варианты наблюдались в 29,4% и 35,1% соответственно (Рисунок 49).

Среди крайних вариантов у угла слияния нижней брыжеечной и селезеночной вен преобладали значения, большие чем $M \pm \sigma$ ($>85,53^\circ$). Углов с такими значениями в исследовании было 15,7% (16 наблюдений) при этом во всех наблюдениях значения находились в диапазоне от $85,53^\circ$ до $94,7^\circ$ ($M+2\sigma > X > M+\sigma$). Значений меньше среднего диапазона $M \pm \sigma$ в исследовании было 13,7%: в 7,8% (8 наблюдений) измерения находились в диапазоне от $58,02^\circ$ до $67,19^\circ$ ($M-$

$2\sigma < X < M - \sigma$), а в 5,9% (6 наблюдений) имели значение менее $58,02^\circ$ ($< M - 2\sigma$). У угла впадения нижней брыжеечной вены в верхнюю брыжеечную вену преобладали крайние значения меньше чем $M \pm \sigma$ ($< 51,24^\circ$). Таких наблюдений было 24,3% (9 наблюдений) и все они находились в диапазоне от $37,5^\circ$ до $51,24^\circ$ ($M - 2\sigma < X < M - \sigma$). Значений более $M \pm \sigma$ ($> 78,54^\circ$) было 10,8% (4 наблюдения) и все они соответствовали диапазону $78,54^\circ - 92,19^\circ$ ($M + 2\sigma > X > M + \sigma$).

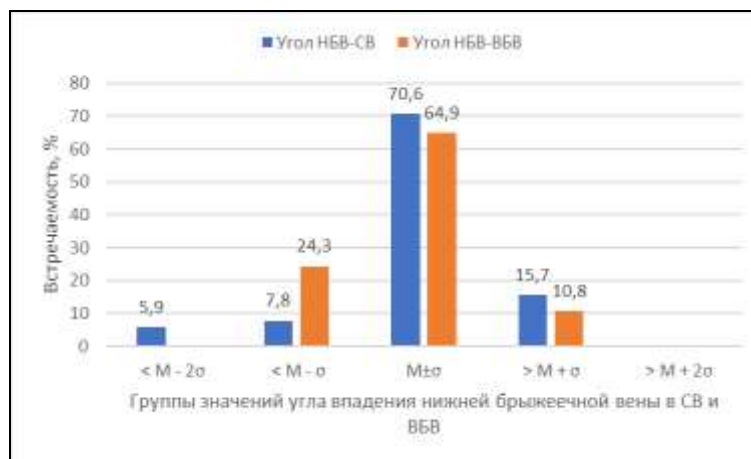


Рисунок 49 - Варианты значений углов слияния корней и ствола воротной вены.

Результаты изучения изменчивости углов впадения нижней брыжеечной вены в селезеночную и верхнюю брыжеечную вены в зависимости от пола и возраста представлены в таблице 39.

Таблица 39 - Изменчивость углов слияния нижней брыжеечной вены в зависимости от возраста и пола.

Параметр	Пол	Среднее значение без учета возраста	Возрастной период				Уровень значимости p
			Первый зрелый	Второй зрелый	Пожилой	Старческий	
Угол СВ-НБВ°	мужчины	76,30±9,44	73,80±6,49	77,65±9,49	74,57±12,29	78,40±10,04	0,86
	женщины	76,46±9,42	72,40±5,49	75,7±8,84	76,89±9,69	83,45±3,04	0,362
	Уровень значимости p	0,961	0,859	0,158	0,689	0,566	
Угол НБВ-ВБВ°	мужчины	71,41±11,80*	76,8±8,12*	66,44±13,18*	76,28±10,18*	–	0,46
	женщины	54,03±10,91*	50,1±9,01*	46,7±7,21*	51,85±9,38*	–	0,296
	Уровень значимости p	0,011	0,021	0,043	0,012	-	

Примечание: различия между парами, отмеченными «*», статистически достоверны ($p < 0,05$)

Средний угол впадения нижней *брыжеечной вены в селезеночную вену* у мужчин составил $76,3 \pm 9,44^\circ$ и находился в диапазоне от $52,4^\circ$ до $89,7^\circ$. У женщин нижняя брыжеечная вена впадала в селезеночную вену с минимальным углом $61,3^\circ$ и максимальным — $87,5^\circ$. Среднее значение этого угла у женщин выше и составило $76,46 \pm 9,42^\circ$, однако эта различие статистически недостоверно (Рисунок 50).

Угол впадения *нижней брыжеечной в верхнюю брыжеечную вену* находился в диапазоне от 46° до 84° у мужчин и в более узком диапазоне от $43,1^\circ$ до $70,1^\circ$ у женщин. У мужчин среднее значение угла было больше и составило $71,41 \pm 11,80^\circ$. Для женщин угол впадения нижней брыжеечной в верхнюю брыжеечную вену составил $54,03 \pm 10,91^\circ$ соответственно. Выявлены статистически значимые различия в значениях угла впадения нижней брыжеечной вены в верхнюю брыжеечную вену у мужчин и у женщин ($p=0,011$) (Рисунок 50).

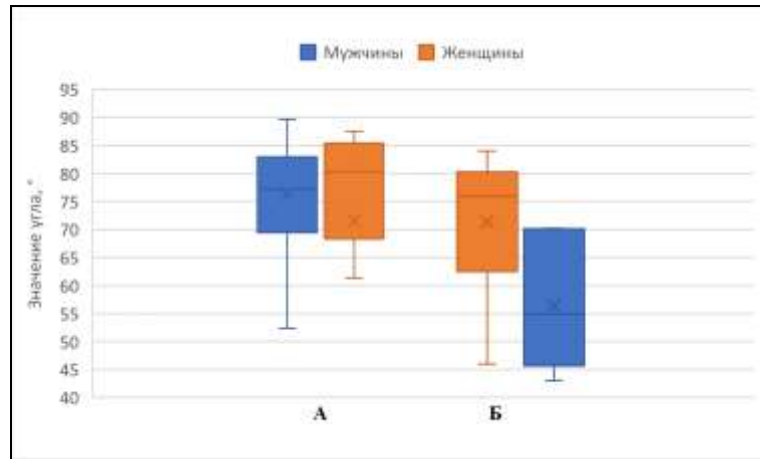


Рисунок 50 - Значение угла впадения НБВ в СВ (а) и угла впадения НБВ в ВВВ (б) в зависимости от пола.

Среднее значения угла слияния *нижней брыжеечной и селезеночной вен* у мужчин изменялось волнообразно. У мужчин первого зрелого возраста было минимальным и составило $73,8 \pm 6,49$ мм, во втором зрелом периоде угол возрастал до $77,65 \pm 9,49$ мм, снова уменьшался у мужчин пожилого возраста до $74,57 \pm 12,29$ мм. У мужчин старческого возраста угол слияния нижней брыжеечной вены и селезеночной вены принимало максимальное значение $78,4 \pm 10,04$ мм. Статистически значимых различий в средних значениях угла слияния нижней брыжеечной и воротной вен в зависимости от возраста не выявлено ($p > 0,05$). У женщин среднее значения угла слияния нижней брыжеечной и селезеночной вен увеличивалось от минимального значения в первом зрелом возрасте, до максимального в старческом. У женщин первого зрелого возраста указанный угол был минимальным и в среднем значении составил $72,40 \pm 5,49^\circ$. Во втором зрелом возрасте он составил $75,7 \pm 8,84^\circ$. У пожилых женщин указанный угол составил в среднем значении $76,89 \pm 9,69$ мм и у женщин старческого возраста принимал максимальное значение $83,45 \pm 3,04$ мм (Рисунок 51а). Изменения средних значений угла, образованного селезеночной и воротной венами у женщин в зависимости от возраста статистически не достоверны ($p > 0,05$). Также статистически не достоверны различия в значениях угла, образованного воротной и верхней брыжеечной венами между мужчинами и женщинами внутри возрастных групп ($p > 0,05$).

Угол впадения *нижней брыжеечной вены в верхнюю брыжеечную вену* был измерен у пациентов только трех возрастных групп т.к. у пациентов старческого возраста не выявлено конfluence воротной вены типа С (впадение нижней брыжеечной вены в верхнюю брыжеечную) и изменялся волнообразно как у мужчин, так и у женщин. У мужчин первого зрелого возраста угол слияния нижней и верхней брыжеечных вен измерен составил $76,8 \pm 8,12$ мм, во втором зрелом возрасте он составил $66,44 \pm 13,18$ мм и у пожилых мужчин — $76,28 \pm 10,18$ мм. У женщин в первом зрелом возрасте указанный угол составил $50,1 \pm 9,01$ мм, во втором зрелом возрасте — $46,7 \pm 7,21$ мм, и у пожилых женщин $51,85 \pm 9,38$ мм (Рисунок 51б). Ни у мужчин, ни у женщин не выявлено статистически достоверных различий в средних значениях угла слияния нижней брыжеечной и селезеночной вен в зависимости от возраста ($p > 0,05$). В тоже время во всех возрастных группах выявлено достоверное различие средних значений угла слияния нижней и верхней брыжеечных вен у мужчин и у женщин. У мужчин этот параметр был достоверно выше.

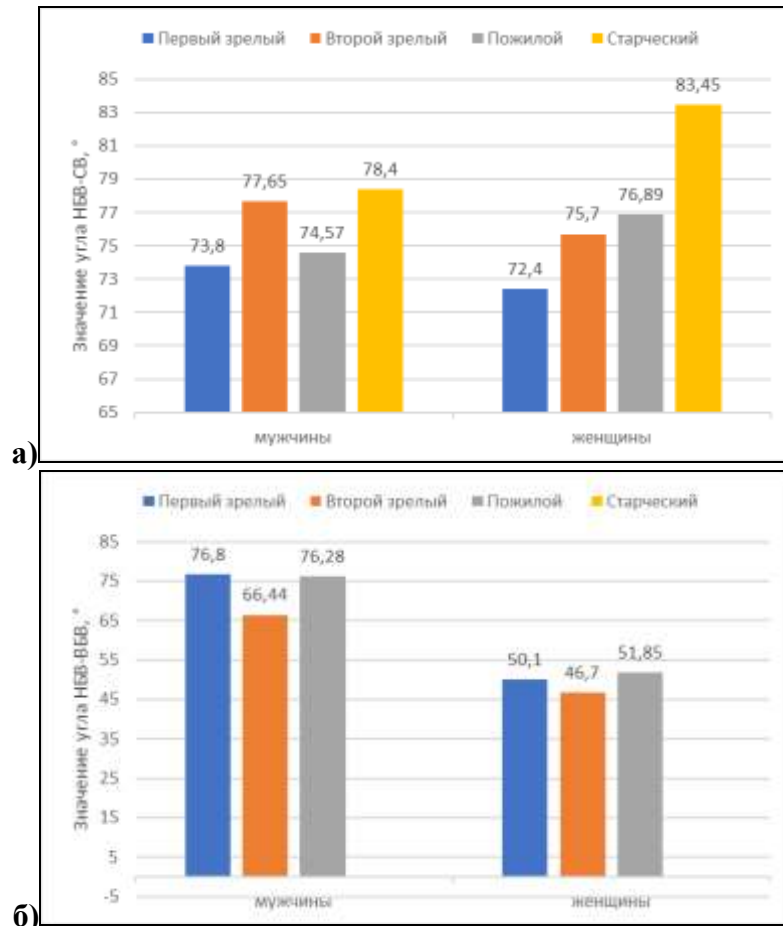


Рисунок 51 - Изменчивость угла впадения НБВ в СВ (а) и угла впадения НБВ в ВБВ (б) в зависимости от пола и возраста.

Статистически значимой корреляции углов впадения нижней брыжеечной вены в селезеночную и верхнюю брыжеечную вены с возрастом ни в генеральной выборке, ни в выборке у мужчин и женщин не выявлено (Таблица 40).

Таблица 40 - Корреляции диаметра и длины верхней брыжеечной вены с возрастом.

Морфометрическая характеристика	Показатель корреляции	Генеральная выборка	Мужчины	Женщины
Угол НБВ-СВ	r	0,268	0,192	0,510
	p	0,109	0,370	0,075
Угол НБВ-ВБВ	r	-0,169	-0,053	-0,706
	p	0,531	0,884	0,12

Измерялось расстояние от места слияния нижней брыжеечной вены с селезеночной и верхней брыжеечной венами до точки конfluence, т.е. длина селезеночно-брыжеечной вены и общей брыжеечной вены. Так длина селезеночно-брыжеечной вены у пациентов с конfluence типа А в минимальном измерении составило 11,2 мм, а в максимальном — 36,9 мм (CV=28%). Средняя длина составила 22,68±6,54мм. У пациентов с конfluence воротной вены типа С длина общей брыжеечной вены в среднем составила 15,07±2,52мм и находилась в диапазоне от 11мм до 20,8мм (CV=28%). Выявлены статистически значимые различия в длине общей брыжеечной и селезеночно-брыжеечной вен (p=0,001).

Данные об изменчивости селезеночно-брыжеечной и общей брыжеечной вен с учетом пола и возраста представлены в Таблице 41.

Таблица 41 - Изменчивость длины общей брыжеечной и селезеночно-брыжеечной вен в зависимости от возраста и пола

Параметр	Пол	Среднее значение без учета возраста	Возрастной период				Уровень значимости p
			Первый зрелый	Второй зрелый	Пожилой	Старческий	
Длина селезеночно-брыжеечной вены, мм	Мужчины	22,07±6,69	25,18±8,2	23,64±6,01	18,45±4,1*	16,55±3,45	0,171
	Женщины	23,79±6,1	25,8±7,85	22,89±5,74	24,58±5,89*	18,85±6,25	0,721
	Уровень значимости p	0,448	0,191	0,251	0,04	0,81	
Длина общей брыжеечной вены, мм	Мужчины	15,2±1,85*	14,5±1,78	16,02±2,3	14,35±0,52	-	0,861
	Женщины	18,87±3,35*	15,8±2,24	15,95±2,31	13,68±2,24	-	p₁₋₃=0,025 p₂₋₃=0,016
	Уровень значимости p	0,041	0,059	0,072	0,584	-	

Примечание: различия между парами, отмеченными «*», статистически достоверны (p < 0,05)

С учетом гендерных различий выявлено, что длина селезеночно-брыжеечной вены у мужчин имела среднее значение 22,07±6,69мм с диапазоном значений от 11,2 до 36,9 мм. У женщин длина общего ствола нижней брыжеечной и селезеночной вен имела более узкий диапазон от 12,6 мм 35,9 мм, но имела большее среднее значение по сравнению с мужчинами. Длина селезеночно-брыжеечной вены у женщин составил 23,79±6,1 мм (Рисунок 52а).

Длина общей брыжеечной вены у мужчин имела меньший диапазон и была меньше, чем у женщин. Так у мужчин длина общего ствола брыжеечных вен составила 15,2±1,85 мм с

диапазоном значений от 13,5 мм до 19,4 мм. У женщин — $18,87 \pm 3,35$ мм с диапазоном от 11 мм до 20,8 мм (Рисунок 52б). Разница в длине селезеночно-брыжеечной вены у мужчин и у женщин статистически не значима ($p=0,448$), в то время как разница в длинах общей брыжеечной вены достоверно больше у женщин ($p=0,041$)

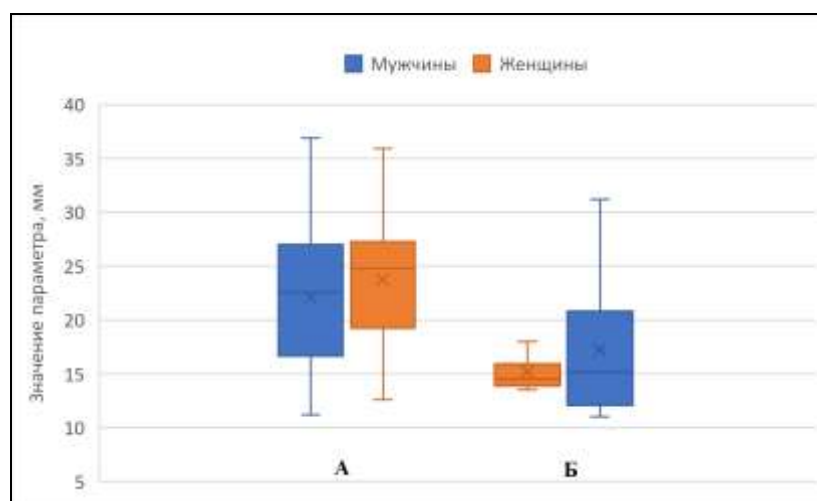


Рисунок 52 - Изменчивость длины селезеночно-брыжеечной вены (а) и общей брыжеечной вены (б) в зависимости от пола.

Длина *общего ствола селезеночной и нижней брыжеечной вен* у мужчин с возрастом изменялась от максимального значения в первом зрелом возрасте, до минимального у мужчин старческого возраста. Так у мужчин первого зрелого возраста она составила $25,18 \pm 8,2$ мм, во втором зрелом возрасте — $23,64 \pm 6,01$ мм, у пожилых мужчин — $18,45 \pm 4,1$ мм и у мужчин старческого возраста — $16,55 \pm 3,45$ мм. Несмотря на значительную разницу в средних значения длины селезеночно-брыжеечной вены у мужчин первого зрелого и старческого возраста групповые средние в целом различаются не значимо ($p=0,171$). У женщин длина селезеночно-брыжеечной вены в отличии от мужчин изменялась волнообразно. Так у женщин первого зрелого возраста длина общего ствола нижней брыжеечной и селезеночной вен составила $25,8 \pm 7,85$ мм. У женщин пожилого возраста указанный параметр составил $24,58 \pm 5,89$ мм и у женщин старческого возраста — $18,85 \pm 6,25$ мм (Рисунок 53а). Групповые средние различались не значимо ($p=0,721$). У женщин пожилого возраста длина селезеночно-брыжеечной вены достоверно больше, чем у мужчин ($p=0,04$). Во всех остальных возрастных группах эти различия не значимы.

Длина *общей брыжеечной вены* у мужчин первого зрелого возраста составила 14,5 мм, во втором зрелом возрасте — $16,02 \pm 2,3$ мм, и у мужчин пожилого возраста $14,35 \pm 0,52$ мм. Мужчин старческого возраста с конфлюенсом типа С в исследовании не было. У женщин первого зрелого возраста длина общей брыжеечной вены составила $15,8 \pm 2,24$ мм. У женщин пожилого возраста длина общей брыжеечной вены составила $13,68 \pm 2,24$ мм. Женщин старческого возраста с конфлюенсом типа С в исследовании не было (Рисунок 53б). У мужчин

различия длины общей брыжеечной вены в разных возрастных группах статистически не значимы ($p=0,861$). У женщин длина общей брыжеечной вены была достоверно меньше в группе пожилого возраста.

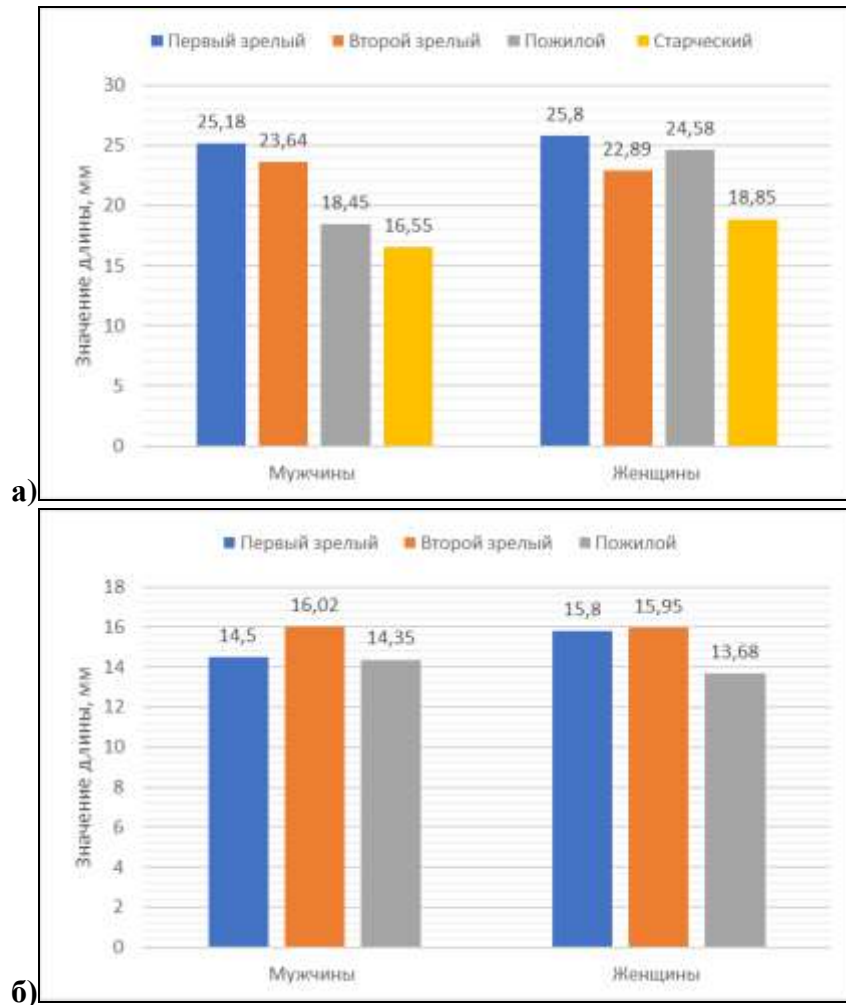


Рисунок 53 - Изменчивость длины селезеночно-брыжеечной вены (а) и общей брыжеечной вены (б) в зависимости от пола и возраста.

4.6 Вариантная анатомия левой и правой ветвей воротной вены

В воротах печени воротная вена делится на левую и правую ветви, соответственно левой и правой долям. В исследовании проведен анализ изменчивости углов отхождения ветвей воротной вены от основного ствола.

Угол отхождения *левой ветви воротной вены от воротной вены* в минимальном измерении составил $71,5^\circ$, в максимальном — 130° ($CV=11\%$). Среднее значение угла $97,45 \pm 10,6^\circ$. У 161 пациента с вариантом деления воротной типа А по Т. Nakamura, et al. (2002) был измерен угол, образованный *правой ветвью воротной вены и воротной веной*. Значения указанного угла находились в диапазоне от 114° до 161° ($CV=7\%$). Среднее значение угла составило $139,49 \pm 9,36^\circ$. Угол между *правой и левой ветвями воротной вены* в среднем значении составил $123,06 \pm 12,95^\circ$ и находился в диапазоне от минимального значения 90° до

максимального 174° ($CV=11\%$).

Были определены группы крайних вариантов угла, образованного левой ветвью воротной вены и воротной веной, угла, образованного левой ветвью воротной вены и воротной веной и угла, образованного левой и правой ветвями воротной вены (Таблица 42).

Таблица 42 - Варианты значений углов отхождения ветвей воротной вены.

Параметр	Группы вариантов углов отхождения ветвей воротной вены									
	< M - 2σ		< M - σ		M±σ		> M + σ		> M + 2σ	
	Абс.	%	Абс.	%	Абс.	%	Абс.	%	Абс.	%
Угол ЛВВВ-ВВ	7	3,1	27	12,1	159	70,9	22	9,8	9	4,1
Угол ПВВВ-ВВ	5	3,1	19	11,8	105	65,2	27	16,8	5	3,1
Угол ПВВВ-ЛВВВ	5	3,1	14	8,7	127	78,9	10	6,2	5	3,1

Изменчивость средних значений ($M\pm\sigma$) для угла, образованного *левой ветвью воротной вены и воротной веной* находилась в диапазоне от $86,9^\circ$ до 108° . В этот диапазон укладывалось 70,9% наблюдений. Это 159 углов. Крайние варианты значений угла выявлены в 29,1% измерений. Крайних форм со значениями меньше среднего значения ($M\pm\sigma$) было несколько больше, чем со значениями большими чем среднее. Углов значения, которых соответствовали диапазону от $76,3^\circ$ до $86,9^\circ$ ($M-2\sigma < X < M-\sigma$), было 12,1% (27 наблюдений), а со значением менее $76,3^\circ$ ($< M-2\sigma$) — 3,1% (7 наблюдений). Углы с измерениями в диапазоне от 108° до $118,6^\circ$ ($M+2\sigma > X > M+\sigma$) выявлены в 9,8% наблюдений. Это 22 наблюдения. Значения угла больше $118,6^\circ$ ($> M+2\sigma$) считались крайне большими и выявлены в 4,1% измерений (9 наблюдений) (Рисунок 54).

Для угла, образованного *правой ветвью воротной вены и воротной веной* средние значения ($M\pm\sigma$) находилась в диапазоне от $130,1^\circ$ до $148,8^\circ$. Этому диапазону соответствовало 65,2% наблюдений. В абсолютных значениях это 105 измерений. Углы со значениями больше и меньше указанного диапазона относили к крайним формам, которые выявлены в 34,8% измерений. В абсолютных числах это 56 наблюдений. Углы, которые находились в диапазоне от $148,8^\circ$ до $158,2^\circ$ ($M+2\sigma > X > M+\sigma$) выявлены в 20% измерений. В абсолютных значениях это 32 измерений. Значения угла больше $158,2^\circ$ ($> M+2\sigma$) и выявлены в 3,1% измерений. Это 5 наблюдений. Углы с малыми значениями ($M-2\sigma < X < M-\sigma$) находились в диапазоне от $120,8^\circ$ до $130,1^\circ$ и выявлены в 11,8 % наблюдений. Это 19 измерений. Углов, со значением менее $120,8^\circ$ ($< M-2\sigma$) в исследовании было 3,1%. Это 5 наблюдений (Рисунок 54).

Значения угла, образованного *левой и правой ветвями воротной вены* от $110,1^\circ$ до 136° определяли колебаний средних значений ($M\pm\sigma$). Этому диапазону соответствовало 79% измерений (127 наблюдений). Крайние варианты значений угла выявлены в 21% измерений. Значения угла, находящиеся в диапазоне от $97,2^\circ$ до $110,1^\circ$ соответствовали диапазону

$M-2\sigma < X < M-\sigma$. В этом диапазоне выявлено 8,7% измерений (14 наблюдений). Значений угла менее $97,2^\circ$ ($<M-2\sigma$) в исследовании было 3,1% (5 наблюдений). Углов находящихся в диапазоне от 136° до $148,9^\circ$ ($M+2\sigma > X > M+\sigma$) в исследовании было 6,2% (10 наблюдений). Углов со значением более $148,9^\circ$ ($>M+2\sigma$) было 3,1% (5 наблюдений) (Рисунок 54).

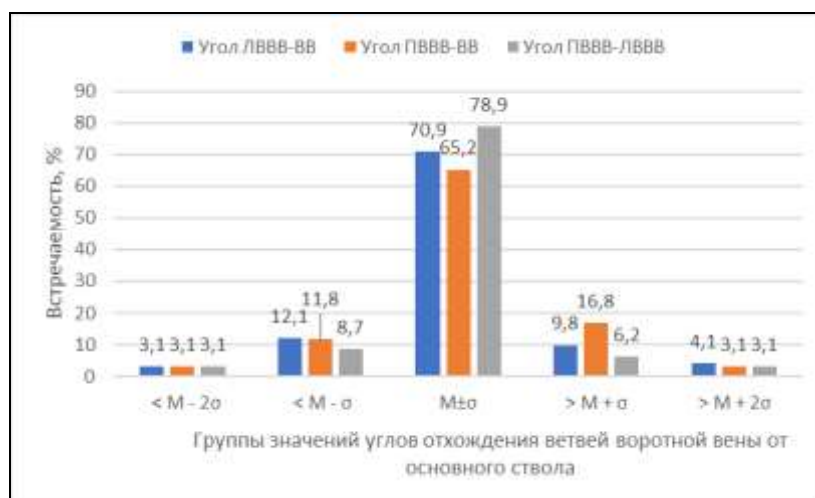


Рисунок 54 - Варианты значений углов отхождения ветвей воротной вены.

Результаты изучения изменчивости значений углов ветвления воротной вены в зависимости от пола и возраста представлены в Таблице 43.

Таблица 43 - Изменчивость значений углов отхождения ветвей воротной вены в зависимости от возраста и пола.

Параметр	Пол	Среднее значение без учета возраста	Возрастной период				Уровень значимости p
			Первый зрелый	Второй зрелый	Пожилой	Старческий	
Угол ЛВВВ-ВВ°	Мужчины	98,59±11,92	94,09±10,62	98,97±12,73	100,46±11,54	98±4,24	0,815
	Женщины	96,01±8,51	90,5±10,28	99,67±5,73	95,6±8,42	95,35±4,35	0,188
	Уровень значимости p	0,231	0,706	0,894	0,158	0,665	
Угол ПВВВ-ВВ°	Мужчины	140,05±10,02	135,13±12,27	142,27±9,7	137,67±5,16	142,1±4,8	0,092
	Женщины	138,78±8,43	138,6±7,47	138,56±4,17	137,5±9,6	140,5±5,5	0,116
	Уровень значимости p	0,57	0,573	0,162	0,957	0,712	
Угол ЛВВВ-ПВВВ°	мужчины	122,15±14,16	131,75±18,29	119,46±12,1	120,44±11,53	120,34±11,2	0,116
	женщины	124,19±11,16	127,6±13,88	121,11±6,42	126,19±11,18	113,5±10,5	0,183
	Уровень значимости p	0,502	0,68	0,639	0,262	0,074	

Так установлено, что у мужчин угол отхождения *левой ветви воротной вены* от основного ствола воротной вены в среднем составил $98,59 \pm 11,92^\circ$ и находился в интервале от минимального значения $72,9^\circ$ до максимального 130° . У женщин указанный угол находился в интервале от $71,5^\circ$ до 112° и в среднем составил $96,01 \pm 8,51^\circ$ (Рисунок 55а). Различия в значении

угла отхождения левой ветви от воротной вены у мужчин и у женщин статистически не значимы ($p=0,231$).

Угол отхождения *правой ветви воротной вены* от основного ствола у мужчин находился в диапазоне от 114° до 161° и в среднем значении имел значение $140,05 \pm 10,02^\circ$. У женщин этот угол был меньше и составил $138,78 \pm 8,43^\circ$ и имел более узкий диапазон значений от 126° до 159° (Рисунок 55б). Несмотря на то, что у мужчин значение угла было больше, это разница статистически не значима ($p=0,565$).

Угол разветвления воротной вены, т.е. угол **между правой и левой ветвями воротной вены** у мужчин составил в среднем значении $122,15 \pm 14,16^\circ$ с интервалом значений от 90° до 174° . У женщин интервал значений угла разветвления воротной вены был уже - от 100° до 150° , но среднее значение его было выше, чем у мужчин $124,19 \pm 11,16^\circ$ (Рисунок 55в). Разница эта не значима ($p=0,502$).

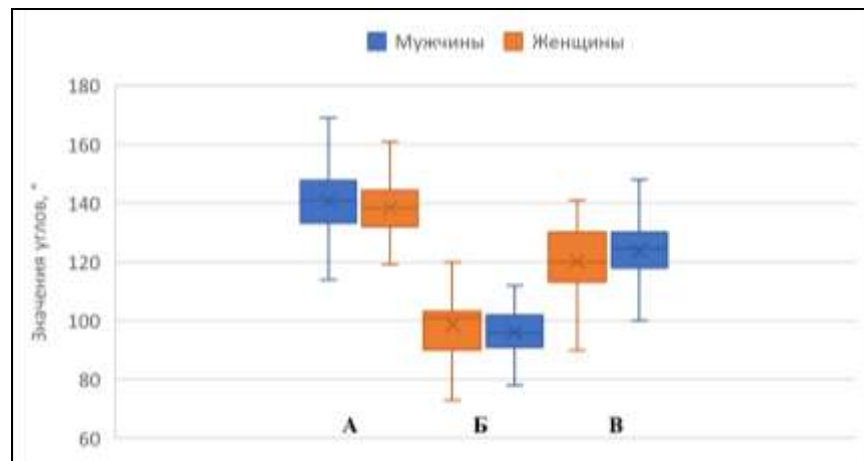


Рисунок 55 - Изменчивость среднего значения угла, угла отхождения правой ветви воротной вены (а), отхождения левой ветви воротной вены (б) и угла между правой и левой ветвями воротной вены (в) в зависимости от пола.

Угол отхождения *левой ветви воротной вены* от основного ствола воротной вены и у мужчин, и у женщин с возрастом менялся волнообразно. У мужчин первого зрелого возраста указанный угол был минимальным и составил $94,09 \pm 10,62^\circ$, во втором зрелом возрасте он возрастал до $98,97 \pm 12,73^\circ$ и достигал максимального значения $100,46 \pm 11,54^\circ$ у мужчин пожилого возраста. У мужчин старческого возраста указанный угол снова уменьшается до $98 \pm 4,24^\circ$. У женщин, как и у мужчин, минимальное значение угла отхождения правой ветви воротной вены было в группе первого зрелого возраста и составило $90,5 \pm 10,28^\circ$. У женщин второго зрелого возраста угол отхождения правой ветви воротной вены был максимальным и в среднем значении составил $99,67 \pm 5,73^\circ$. У женщин пожилого возраста указанный угол составил $95,6 \pm 8,42^\circ$ и еще незначительно уменьшался в четвертом возрастном периоде до $95,35 \pm 4,35^\circ$. Но несмотря на видимую разницу в значениях угла между мужчинами и женщинами во всех возрастных группах, эта разница статистически не значима ($p > 0,05$). Так же не выявлено

статистически значимых различий в средних значениях угла в разных возрастных группах как у мужчин, так и у женщин ($p>0,05$) (Рисунок 56а).

Угол отхождения *правой ветви воротной вены* от основного ствола воротной вены и у мужчин, и у женщин с возрастом также менялся волнообразно. У мужчин первого зрелого возраста указанный угол составил $135,13\pm 12,27^\circ$, во втором зрелом возрасте он возрастал до максимального значения $142,27\pm 9,7^\circ$. В пожилом возрасте он вновь уменьшался до минимального значения $137,67\pm 5,16^\circ$. У мужчин старческого возраста угол отхождения правой ветви воротной вены от основного ствола вновь возрастал и составил $142,1\pm 4,8^\circ$. У женщин происходило уменьшение размера угла от первого до третьего возрастного периода и значительное его увеличение до максимального значения у женщин старческого возраста. Значение угла у женщин первого зрелого возраста составило $138,6\pm 7,47^\circ$, у женщин второго зрелого возраста - $138,56\pm 4,17^\circ$. У пожилых женщин значение угла было минимальным и составило $137,5\pm 9,6^\circ$ и у женщин старческого возраста указанный угол увеличивался до максимального значения $140,5\pm 5,5^\circ$. Статистический анализ не выявил значимых различий в значениях угла отхождения правой ветви воротной вены между мужчинами и женщинами разных возрастных групп ($p>0,05$), как не выявлено статистически значимых изменений значений угла в зависимости от возраста в выборке как у мужчин так и у женщин ($p>0,05$) (Рисунок 56б).

Угол ветвления воротной вены на правую и левую ветви и у мужчин, и у женщин также менялся волнообразно. Так у мужчин он был максимальным в первом зрелом возрасте и составил $131,75\pm 18,29^\circ$, затем, во втором зрелом возрасте, он уменьшался до минимального значения $119,46\pm 12,1^\circ$. В пожилом возрасте он составил $120,44\pm 11,53^\circ$ и у мужчин старческого возраста - $120,34\pm 11,2^\circ$. У женщин также максимальное значение угла ветвления воротной вены наблюдалось в первом зрелом возрасте и составило $127,6\pm 13,88^\circ$. Во втором зрелом возрасте значение угла составило $121,11\pm 6,42^\circ$, к пожилому возрасту снова возрастало до $126,19\pm 11,18^\circ$ и достигало минимального значения $113,5\pm 10,5^\circ$ у женщин старческого возраста. Нами не выявлено статистически значимых различий в значениях угла ветвления воротной вены между мужчинами и женщинами разных возрастных групп ($p>0,05$), как и не выявлено статистически значимых изменений значений угла в зависимости от возраста в выборке как у мужчин, так и у женщин ($p>0,05$) (Рисунок 56в).

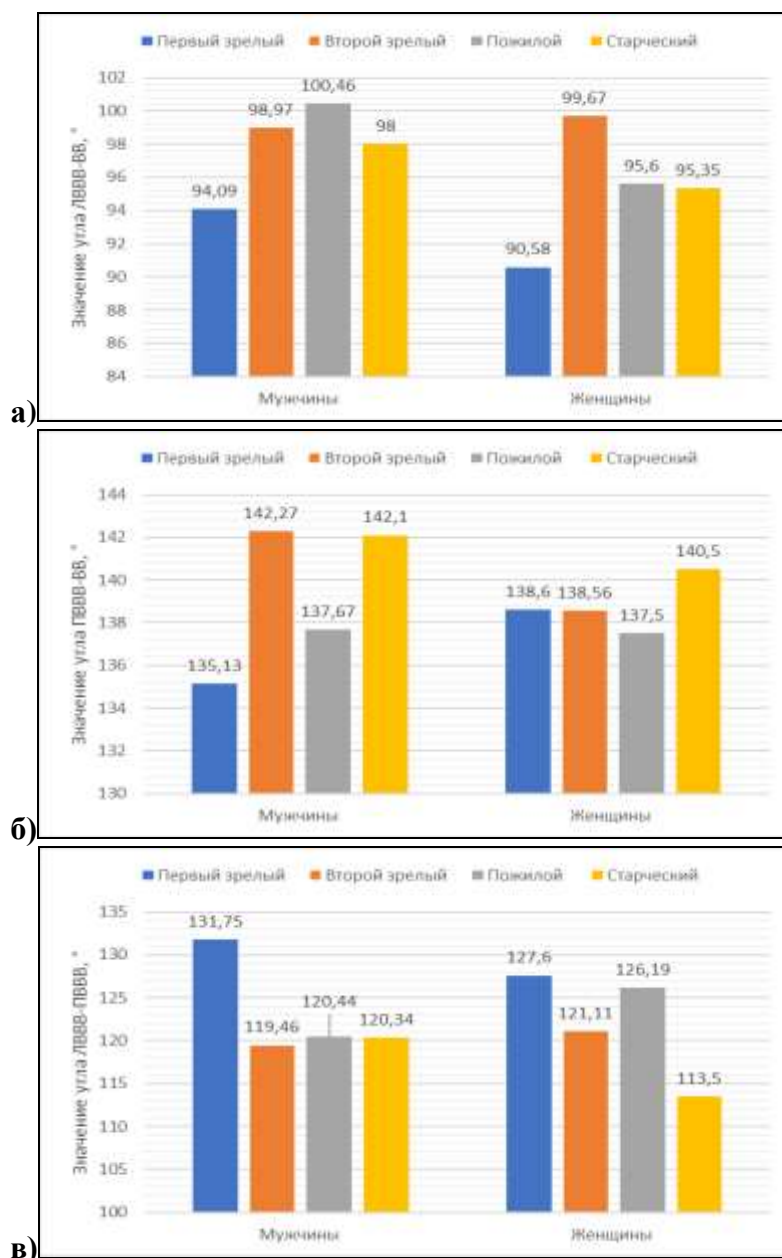


Рисунок 56 - Изменчивость среднего значения угла отхождения левой ветви воротной вены (а), угла отхождения правой ветви воротной вены (б) и угла между правой и левой ветвями воротной вены (в) в зависимости от пола и возраста.

Корреляции размеров углов отхождения ветвей воротной вены от ее основного ствола с возрастом представлена в Таблице 44.

Таблица 44 - Корреляции размеров углов отхождения ветвей воротной вены в связи с возрастом.

Морфометрическая характеристика	Показатель корреляции	Генеральная выборка	Мужчины	Женщины
Угол ЛВВВ-ВВ	r	0,121	0,171	0,041
	p	0,232	0,208	0,792
Угол ПВВВ-ВВ	r	-0,009	0,136	-0,189
	p	0,928	0,319	0,219
Угол ЛВВВ-ПВВВ	r	-0,049	-0,216	0,206
	p	0,625	0,109	0,180

Как видно из таблицы, достоверной корреляции размеров углов ветвления воротной вены с возрастом ни в генеральной совокупности, ни в выборках у мужчин и у женщин не выявлено.

Без учета пола и возраста в генеральной выборке диаметр левой ветви воротной вены составил $6,8 \pm 1,11$ мм с диапазоном значений от 4,8 мм до 9,7 мм ($CV=16\%$). Ее длина составила $19,16 \pm 1,45$ мм с диапазоном значений от 15,4 мм до 25,1 мм ($CV=8\%$). Диаметр правой ветви воротной вены больше, чем у левой ветви и составили $8,98 \pm 1,17$ мм с диапазоном 6,8 мм - 12 мм ($CV=12\%$). Длина правой ветви воротной ветви была меньше, чем у левой ветви и составила $11,59 \pm 1,37$ мм с диапазон от 8,8 мм до 14,4 мм ($CV=12\%$).

Были определены группы крайних вариантов диаметра и длины левой ветви воротной вены (Таблица 45).

Таблица 45 - Варианты диаметра и длины ЛВВВ.

Параметр	Группы значений диаметра и длины ЛВВВ									
	< M - 2σ		< M - σ		M±σ		> M + σ		> M + 2σ	
	Абс.	%	Абс.	%	Абс.	%	Абс.	%	Абс.	%
Диаметр ЛВВВ	-	-	43	19,2	134	59,8	45	20,1	2	0,9
Длина ЛВВВ	2	0,9	13	5,8	192	85,7	11	4,9	6	2,7

Для левых ветвей воротной вены среднее значение диаметра ($M \pm \sigma$) было определено интервалом от 5,7 мм 7,9 мм. Доля левых ветвей воротной вены с диаметрами, находящимися в указанном интервале, составила 59,8%. Это 134 вены. Крайние значения диаметров левой ветви воротной вены выявлены в 40,2% случаев (90 наблюдений). В 19,2% случаев (43 наблюдения) измерения находились в диапазоне от 4,6 мм до 5,7 мм т.е. были меньше среднего значения и соответствовали диапазону ($M-2\sigma < X < M-\sigma$). Левых ветвей воротной вены с диаметром менее 4,6 мм ($< M-2\sigma$) в исследовании не выявлено. В 20,1% случаев (45 наблюдений) значения диаметров левой ветви воротной вены находились в диапазоне от 7,9 мм до 9 мм т.е. были больше среднего значения и соответствовали диапазону ($M+\sigma < X < M+2\sigma$). Левых ветвей воротной вены с крайне большим диаметром более 9 мм ($> M+2\sigma$) в исследовании было 0,9%. Это 2 вены (Рисунок 52).

Среднее значение длины ($M \pm \sigma$) левой ветви воротной вены определялось интервалом от 17,71 мм 20,61 мм. Этому интервалу соответствовало 85,7% измерений длины левой ветви воротной вены. Это 192 вены. Крайние значения длины выявлены в 14,3% случаев (32 наблюдения), при это значения меньше среднего $M \pm \sigma$ встречались несколько чаще чем большие. Так длин меньше среднего т.е. менее 17,71 мм в исследовании было 6,7%, а больше среднего т.е. больше 20,61 мм – 7,6%. В 5,8% случаев (13 наблюдений) измерения длины находились в диапазоне от 16,26 мм до 17,71 мм и соответствовали диапазону $M-\sigma > X > M-2\sigma$ и в 0,9% случаев (2 наблюдения) длина левой ветви воротной вены была менее 16,26 мм ($< M-2\sigma$). В

4,9% случаев (11 наблюдений) значения длины левой ветви воротной вены были больше среднего ($M+\sigma < X < M+2\sigma$) и находились в диапазоне от 20,61 мм до 22,06 мм. Левых ветвей воротной вены с крайне большой длиной более 22,06 мм ($>M+2\sigma$) в исследовании было более чем в два раза меньше 2,7% (6 наблюдений) (Рисунок 57).

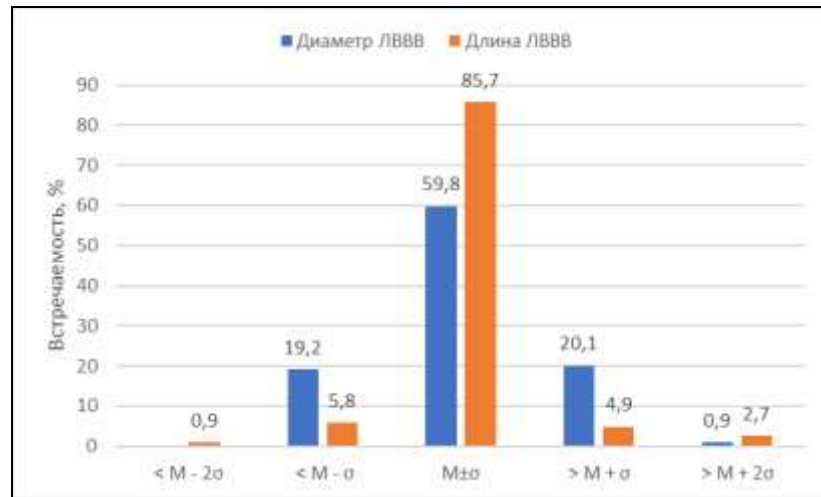


Рисунок 57 - Варианты диаметра и длины ЛВВВ.

Также были определены группы крайних вариантов диаметра и длины правой ветви воротной вены (Таблица 46).

Таблица 46 - Варианты диаметра и длины ПВВВ.

Параметр	Группы значений диаметра и длины ПВВВ									
	< M - 2σ		< M - σ		M ± σ		> M + σ		> M + 2σ	
	Абс.	%	Абс.	%	Абс.	%	Абс.	%	Абс.	%
Диаметр ПВВВ	1	0,6	23	14,3	120	74,5	15	9,4	2	1,2
Длина ПВВВ	2	1,2	32	19,9	97	60,2	29	18,1	1	0,6

Значения диаметров правой ветви воротной вены в интервале от 7,8 мм до 10,2 мм соответствовали средним значениям ($M \pm \sigma$). Доля правых ветвей воротной вены со средними значениями диаметра в исследовании была 74,5%. В абсолютных числах это 120 вен. Крайние значения выявлены в 25,5% наблюдений, при этом значения меньше среднего встречались несколько чаще. Доля правых ветвей воротной вены со значениями диаметра, находящегося в интервале от 6,6 мм до 7,8 мм ($M - \sigma > X > M - 2\sigma$), в исследовании составила 14,3%. В абсолютных значениях это 23 вены. Правых ветвей воротной вены с крайне малым диаметром менее 6,6 мм ($<M - 2\sigma$) в исследовании было одно. Это 0,6% наблюдений. Доля правых ветвей воротной вены с измерениями, находящимся в диапазоне от 7,8 мм до 10,2 мм ($M + \sigma < X < M + 2\sigma$) в исследовании составляла 9,4%. В абсолютных значениях это 15 наблюдений. Вен с диаметром более 10,2 мм ($>M + 2\sigma$) в исследовании было 1,2%. Это два наблюдения (Рисунок 53).

60,2% измерений длины (97 наблюдений) правой ветви воротной вены находилось в

интервале от 10,22 мм до 12,96 мм. Этому интервалу соответствовало среднее значение длины ($M \pm \sigma$). Крайние значения длины выявлены в 49,8% наблюдений. Варианты длины меньше среднего значения выявлялись в 21,1% наблюдений, больше среднего — в 18,7%. В 19,9% случаев (32 наблюдения) измерения длины находились в диапазоне от 8,85 мм до 10,22 мм т.е. соответствовали интервалу $M - \sigma > X > M - 2\sigma$, в 1,2% (2 наблюдения) - длина правой ветви воротной вены была менее 8,85 мм ($< M - 2\sigma$). В 18,1% случаев (29 наблюдений) значения длины правой ветви воротной вены находились в диапазоне от 12,96 мм до 14,33 мм и соответствовали интервалу $M + \sigma < X < M + 2\sigma$, в 0,6% случаев (одно наблюдение) - более 14,33 мм ($> M + 2\sigma$) (Рисунок 58).

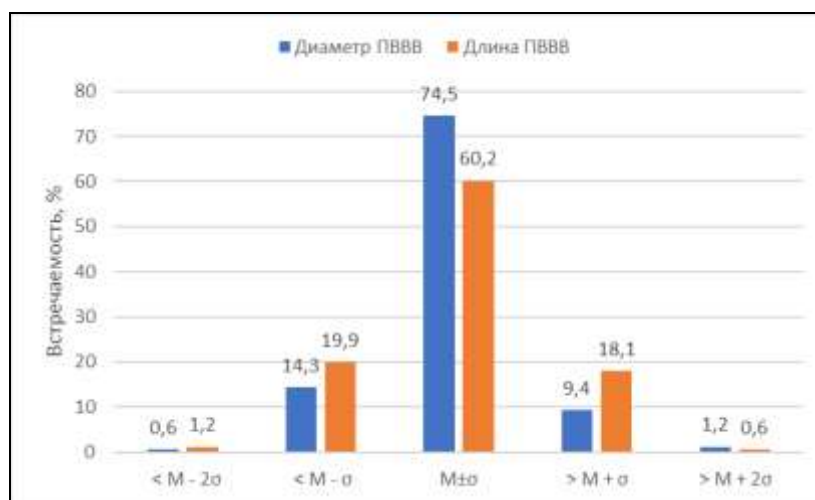


Рисунок 58 - Варианты диаметра и длины ПВВВ.

Данные, полученные при изучении изменчивости линейных размеров левой и правой ветвей воротной вены в зависимости от пола и возраста, представлены в Таблице 47.

Таблица 47 - Изменчивость морфометрических характеристик ЛВВВ и ПВВВ в зависимости от пола и возраста.

Параметр	Пол	Среднее значение без учета возраста	Возрастной период				Уровень значимости p
			Первый зрелый	Второй зрелый	Пожилой	Старческий	
Диаметр ЛВВВ, мм	Мужчины	6,9±1,22	6,84±1,17	7,1±1,19	6,75±1,34	6,17±1,17	0,351
	Женщины	6,68±0,94	6,83±1,22	6,73±1,19	6,65±0,77	6,3±1	
	Уровень значимости p	0,303	0,988	0,373	0,781	0,906	
Длина ЛВВВ, мм	Мужчины	19,27±1,49	19,92±2,22*	18,94±1,37	19,55±1,2	18,63±0,51	0,64
	Женщины	19,02±1,4	17,77±1,39*	19,27±0,9	19,05±1,39	21±1,84	
	Уровень значимости p	0,39	0,04	0,375	0,222	0,217	
Диаметр ПВВВ, мм	Мужчины	9,17±1,08	8,83±0,78	9,39±1,08	8,94±1,26*	9,31±1,21	0,468
	Женщины	8,74±1,05	8,52±1,09	8,83±1,12	8,85±0,93*	8±1,2	
	Уровень	0,096	0,631	0,226	0,043	-	

	значимости p						
Длина ПВВВ, мм	Мужчины	11,55±1,33	12,34±1,7*	11,4±1,13	11,09±1,15	12,4±1,52	0,413
	Женщины	11,66±1,4	10,94±0,92*	11,87±1,46	11,74±1,42	11,85±1,35	0,603
p уровень		0,737	0,012	0,422	0,251	-	

Примечание: различия между парами, отмеченными «*», статистически достоверны (p < 0,05)

Без учета возраста у мужчин диаметр правой ветви воротной вены составил 9,17±1,08 мм (диапазон 7,2–12 мм) и был достоверно больше диаметра левой ветви. У женщин этот показатель был меньше и составил 8,74±1,05 мм (диапазон 6,8–10,4 мм), что также больше диаметра левой ветви. Разница в значениях диаметра правой ветви воротной вены у мужчин и у женщин статистически не значима (p=0,096) (Рисунок 59а). Диаметр левой ветви воротной вены у мужчин, без учета возраста, в среднем составил 6,9±1,22 мм с диапазоном значений 4,8–9,7 мм. У женщин этот показатель составил 6,68±0,94 мм (диапазон 4,8–8,3 мм) (Рисунок 59б). Различия в средних значениях диаметра левой ветви воротной вены у мужчин и у женщин статистически не значима (p=0,303).

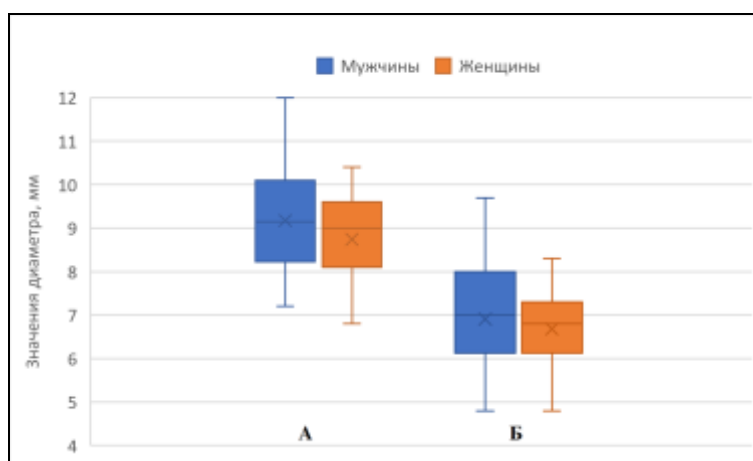


Рисунок 59 - Изменчивость значений диаметра правой (а) и левой (б) ветвей воротной вены в зависимости от пола.

Длина правой ветви воротной вены без учета возраста у мужчин была 11,55±1,33 мм с интервалом значений от 8,8 мм до 14,4 мм и была достоверно меньше длины левой ветви. У женщин длина правой ветви воротной вены была 11,66±1,4 мм с интервалом от 9,6 мм до 14,1 мм и также была достоверно меньше длины левой ветви (Рисунок 60а). Не смотря на то, что средняя длина правой ветви воротной вены у женщин была больше, эта разница не значима. Длина левой ветви воротной вены без учета возраста у мужчин составила 19,27±1,49 мм с диапазоном от 16,1 мм до 25,1 мм. Минимальная длина левой ветви воротной вены у женщин составила 15,4 мм, максимальная 24,3 мм. Средняя длина была несколько меньше чем у мужчин и составила 19,02±1,4 мм, но эта разница не значима (p=0,39) (Рисунок 60б).

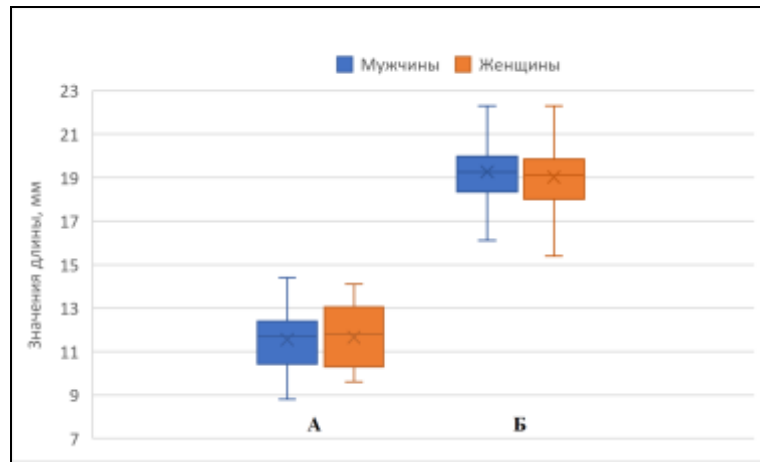


Рисунок 60 - Изменчивость значений длины правой (а) и левой (б) ветвей воротной вены в зависимости от пола.

С возрастом у мужчин диаметр левой ветви воротной вены изменялся волнообразно, в то время как у женщин изменялся от максимального значения в первом зрелом возрасте до минимального в старческом (Рисунок 61а). Так у мужчин первого зрелого возраста диаметр левой ветви воротной вены составил $6,84 \pm 1,17$ мм, во втором зрелом увеличивался до максимального значения $7,1 \pm 1,19$, в пожилом возрасте уменьшался до $6,75 \pm 1,34$ мм и достигал минимального значения $6,17 \pm 1,17$ мм у мужчин старческого возраста. Проведенный дисперсионный анализ установил, что изменения диаметра левой ветви воротной вены с возрастом у мужчин статистически не значимо ($p=0,315$). У женщин максимальный диаметр левая ветвь воротной вены имела в первом зрелом возрасте и составила $6,83 \pm 1,22$ мм. Во втором зрелом и пожилом возрасте он уменьшался и составил $6,73 \pm 1,19$ мм и $6,65 \pm 0,77$ мм соответственно. И у женщин старческого возраста диаметр левой ветви воротной вены принимал минимальное значение $6,3 \pm 0,7$ мм. Изменения диаметра левой ветви воротной вены с возрастом, как и у мужчин, статистически не значимы ($p > 0,05$). Также ни в одной из возрастных групп не было выявлено статистически значимых различий в значениях диаметра левой ветви воротной между мужчинами и женщинами ($p > 0,05$).

Изменение длины левой ветви воротной вены с возрастом и у мужчин, и у женщин происходило волнообразно (Рисунок 61б). В первом зрелом возрасте она была максимальной и составила $19,92 \pm 2,22$ мм. Во втором зрелом возрасте она уменьшалась до $18,94 \pm 1,37$ мм, в пожилом возрасте снова возрастала до $19,55 \pm 1,2$ мм и достигала минимального значения $18,63 \pm 0,51$ мм у мужчин старческого возраста. Изменения длины левой ветви воротной вены с возрастом у мужчин не значимы ($p=0,64$). У женщин первого зрелого возраста длина левой ветви воротной вены была минимальной и составила $17,77 \pm 1,39$ мм, во втором зрелом — $19,27 \pm 0,9$ мм, в пожилом возрасте снова уменьшалась до $19,05 \pm 1,39$ мм, и в старческом возрасте имела максимальное значение $21 \pm 1,84$ мм. Увеличение длины левой ветви воротной вены с возрастом статистически достоверно. Также выявлено значимое различие в длине левой ветви

воротной вены у мужчин и женщин первого зрелого возраста, при этом в остальных возрастных группах эта разница не значима.

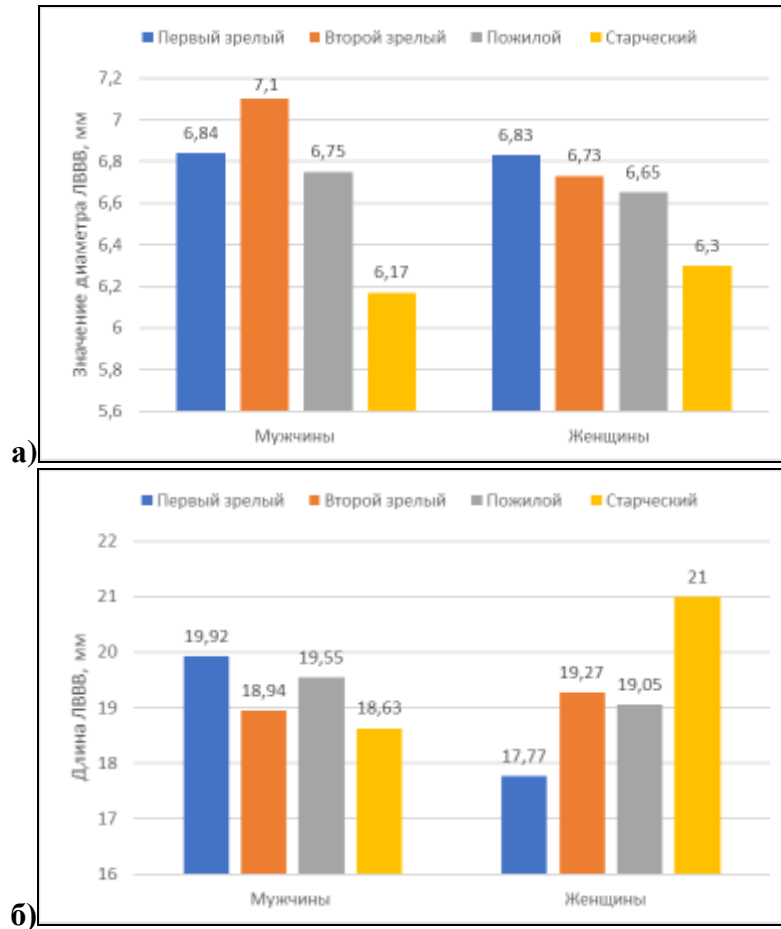


Рисунок 61 - Изменчивость диаметра (а) и длины (б) ЛВВВ в зависимости от пола и возраста.

С учетом возраста у мужчин изменения диаметра правой ветви воротной вены происходили волнообразно в то время, как у женщин происходило нарастание диаметра правой ветви воротной вены от первого зрелого возраста, до пожилого возраста, где диаметр был максимальный (Рисунок 62а). Диаметр был минимальной у мужчин в группе первого зрелого возраста и составил $8,83 \pm 0,78$ мм. У мужчин второго зрелого возраста он возрастал до максимального значения $9,39 \pm 1,08$ мм и снова уменьшался в пожилом возрасте до $8,94 \pm 1,26$ мм. В старческом возрасте он снова возрастал до $9,31 \pm 1,21$ мм. Разница значений диаметра правой ветви воротной ветви у мужчин разных возрастных групп статистически недостоверна. В первом зрелом возрасте у женщин диаметр правой ветви воротной вены составил $8,52 \pm 1,09$ мм, во втором зрелом - $8,83 \pm 1,12$ мм и у пожилых женщин - $8,85 \pm 0,93$ мм. У женщин старческого возраста диаметр правой ветви воротной вены был минимальным и составил $8 \pm 1,2$ мм. Во всех возрастных группах диаметр правой ветви воротной вены был больше у мужчин, но только в группе пациентов пожилого возраста эта разница была достоверна ($p=0,043$). Стоит отметить у

женщин изменения диаметра правой ветви воротной вены с возрастом также статистически не значимы.

У мужчин длина правой ветви воротной вены изменялась волнообразно (Рисунок 62б). От первого зрелого к пожилому возрасту происходило уменьшение длины правой ветви воротной вены. Так у мужчин первого зрелого возраста длина правой ветви воротной вены была максимальной и составила $12,34 \pm 1,7$ мм, во втором зрелом - $11,4 \pm 1,13$ мм и у пожилых мужчин - $11,09 \pm 1,15$ мм. У мужчин старческого возраста длина правой ветви воротной вены была максимальной и составила $12,4 \pm 1,52$ мм. У женщин длина правой ветви воротной вены также изменялась волнообразно. Так минимальная длина правой ветви воротной вены наблюдалась у женщин первого возраста и составила $10,94 \pm 0,92$ мм. Во втором зрелом возрасте происходило увеличение длины до максимального значения $11,87 \pm 1,46$ мм, в пожилом возрасте снова происходило уменьшение длины до $11,74 \pm 1,42$ мм. И у женщин старческого возраста длина правой ветви воротной вены снова увеличивалась до $11,85 \pm 1,35$ мм. Изменения длины правой ветви воротной вены с возрастом не значимо. Также выявлено значимое различие в длине правой ветви воротной вены у мужчин и женщин первого зрелого возраста, при этом в остальных возрастных группах эта разница не значима.

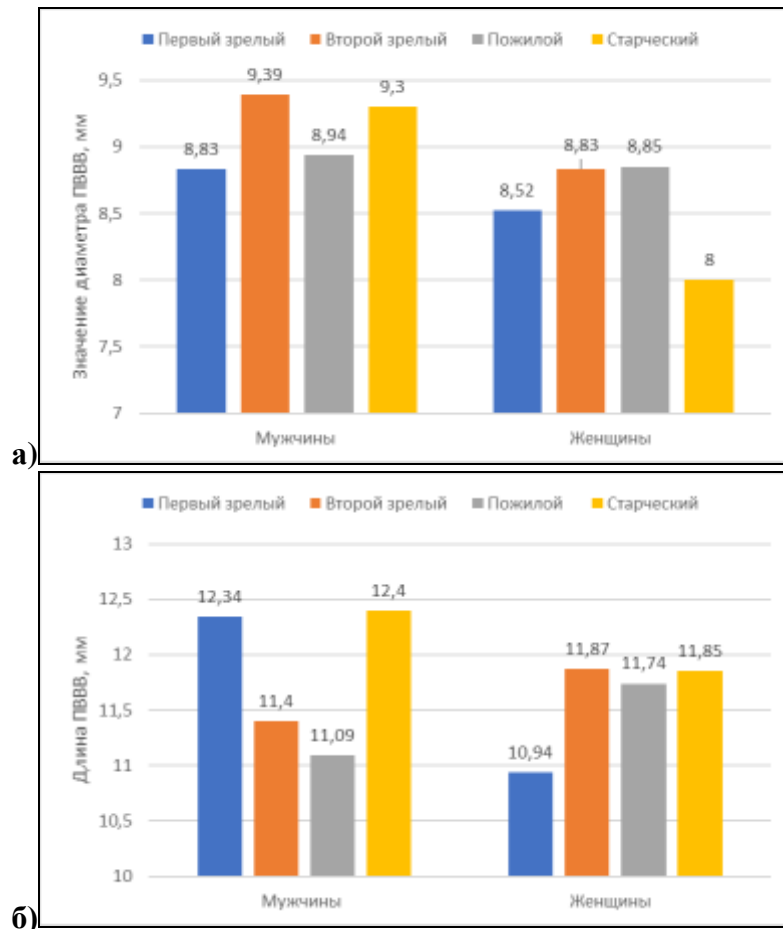


Рисунок 62 - Изменчивость диаметра (а) и длины (б) ПВВВ в зависимости от пола и возраста.

Как видно из Таблицы 48, достоверной корреляции длины и диаметра правой и левой ветвей воротной вены с возрастом ни в генеральной совокупности, ни в выборках у мужчин, ни у женщин не выявлено.

Таблица 48- Корреляция длины и диаметра правой и левой ветвей воротной вены с возрастом.

Морфометрическая характеристика	Показатель корреляции	Генеральная выборка	Мужчины	Женщины
Диаметр ЛВВВ	r	0,027	0,011	0,092
	p	0,823	0,947	0,609
Длина ЛВВВ	r	0,102	0,095	0,116
	p	0,388	0,561	0,520
Диаметр ПВВВ	r	-0,114	-0,143	-0,059
	p	0,257	0,295	0,7
Длина ПВВВ	r	0,038	0,060	0,025
	p	0,709	0,662	0,873

ГЛАВА 5. ОБСУЖДЕНИЕ РЕЗУЛЬТАТОВ ИССЛЕДОВАНИЯ

Об актуальности изучения вариантной анатомии заявляет большинство исследователей, занимающихся данной проблемой. Также несомненна роль знаний об индивидуальной изменчивости для целей и задач хирургии и других прикладных специальностей. Нельзя обойти вниманием и возможности современных методов визуализации для прижизненной анатомической оценки. Данные, полученные в исследовании, свидетельствуют о том, что применение мультиспиральной компьютерной томографии является высокоэффективным методом прижизненного исследования вариантной анатомии воротной вены.

В результате проведенного исследования получены новые и уточнены имеющиеся данные по вариантной анатомии воротной вены. Полученные данные подтверждаются большинством отечественных и зарубежных исследований. Однако в некоторых работах представлены данные, которые имели определённые, зачастую кардинальные, отличия от полученных нами. Отличия касались как топографо-анатомических отношений, так и морфометрических характеристик. Это обусловлено отсутствием единых подходов, алгоритмов и методологий в изучении вариантной анатомии воротной вены, отсутствием единых классификаций и терминологий. Поэтому, при обсуждении результатов исследования, прежде всего, необходимо сопоставить полученные данные с имеющимися в анатомической литературе сведениями.

Проведенное исследование показало выраженную изменчивость топографо-анатомических отношений и морфометрических характеристик воротной вены.

Варианты конfluence воротной вены. В подавляющем большинстве наших наблюдений (88,8%) воротная вена формируется как результат слияния селезеночной, верхней брыжеечной и нижней брыжеечной вен. Вариации их слияния формирует три типа конfluence: слияние верхней брыжеечной вены и общего ствола селезеночной и нижней брыжеечной вен; слияние селезеночной, верхней и нижней брыжеечных вен в одной точке; слияние селезеночной вены и общего брыжеечного ствола. На преобладание этих трех основных типов формирования воротной вены также указывают и большинство авторов, занимающихся изучением анатомии воротной вены (Raut R.S., 2015; Кибалев И.Г. 2015; Khamanarong K., 2015; Калинин Р.Е., 2016; Munguti J. 2017 и др.)

В нашем исследовании самым частым вариантом конfluence является вариант, при котором воротная вены образуется в результате слияния верхней брыжеечной вены и единого селезеночно-брыжеечного ствола. Такой вариант конfluence выявлен в 45,5% наблюдений, что близко к данным Калинин Р.Е. (2016) (43,9% наблюдений). В классических анатомических описаниях указанный вариант конfluence представлен как «типичный» и его преобладание над

другими вариантами формирования воротной вены подтверждается большинством исследований (Graf O. et al., 1997; Chaijarookhanarak W. et al., 2010; Krumm P. et al., 2011; Khamanarong K., 2015; Гайворонский И.В., 2018 и др.). Формирования воротной вены путем слияние верхней брыжеечной, селезеночной и нижней брыжеечной вен в одной точке выявлено в 26,8% наблюдений. Krumm P. et al. (2011), Кибалев И.Г. (2015), Калинин Р.Е. (2016), Munguti, J. (2017) в своих работах показали близкие к нашим результаты. По их данным такой вариант конfluence встречается с частотой 25–30%. Стоит отметить, что указанный вариант согласно исследованиям Raut R.S. (2015) преобладает над всеми другими вариантами конfluence и выявляется в 47,5% наблюдений. Слияние селезеночной вены и единого ствола, образованного верхней и нижней брыжеечной веной в нашем исследовании, встречается реже и выявлено в 16,5% наблюдений. В работе Krumm P. et al. (2011) указанный вариант конfluence выявлен в 19,2% наблюдений. Согласно Graf O. et al. (1997), Chaijarookhanarak W. et al. (2010), Khamanarong K. (2015) и Коваленко Н.А. (2019) слияние селезеночной вены и единого ствола, образованного верхней и нижней брыжеечной веной, встречается значительно чаще, с частотой 25-43%, а Purcell H.K. et al. (1951), Munguti J. (2017) и Колсанов А.В. (2017) и вовсе утверждают, что этот вариант формирования воротной вены преобладает над всеми остальными.

В формировании воротной вены могут участвовать и добавочные брыжеечные вены. Нами выявлено три варианта формирования воротной вены с участием добавочной брыжеечной вены, которые в совокупности встречались в 6% наблюдений. В 5% случаев выявлено отсутствие нижней брыжеечной вены. В этом случае воротная вена формировалась путем слияния верхней брыжеечной и селезеночной вен.

Варианты формирования воротной вены в зависимости от пола авторами не оценивались. В нашем исследовании структура вариантов формирования воротной вены с учетом пола в целом повторяет тенденции генеральной выборки и не имеет статистически значимых различий.

И у мужчин, и у женщин преобладает формирование воротной вены путем слияния селезеночной, верхней и нижней брыжеечных вен. На три основных типа конfluence приходится 91,2% всех наблюдений у мужчин и в 85,8% всех наблюдений у женщин, при этом самым частым вариантом является слияния верхней брыжеечной вены и единого селезеночно-брыжеечного ствола. Этот вариант выявлен у 48 % мужчин и у 42,4% женщин. Слияние селезеночной, верхней и нижней брыжеечных вен в одной точке выявлено у 24,8% мужчин и у 29,3% женщин. Слияние селезеночной вены и общего брыжеечного ствола выявлено у 18,4% мужчин и у 14,1% женщин.

Знания о варианте формирования воротной вены необходимы при планировании оперативных вмешательств на органах гепатобилиарной системы. Так, в случае атипичного

конфлюенса воротной вены может быть затруднено выполнение портокавального или спленоренального шунтирования (Evans D.V., 1996). Вариабельность зоны конфлюенса создает много проблем для хирургов при панкреатодуоденэктомии. Во время резекции поджелудочной железы может потребоваться резекция воротной вены и варианты анатомии корней воротной вены могут определять варианты венозной реконструкции, что диктует тщательность изучения варианта конфлюенса на этапе предоперационной подготовки (Clavien P.A., 1999; Horton K.M., 2002; Nayak S.B., 2013).

Варианты деления воротной вены. Согласно классификации Nakamura T. et al. (2002) в исследовании было выявлено четыре варианта ветвления воротной вены. Вариант деления воротной вены, при котором она дихотомически делится на независимые правую и левую ветви, а правая ветвь делится на правую переднюю и правую заднюю ветви считается нормальным вариантом деления воротной вены. Данные по частоте встречаемости указанного варианта деления воротной вены значительно разнятся. Согласно Fraser-Hill M.A. (1990) деление воротной вены на правую и левую ветви встречается в 99,91% наблюдений. В то же время Atrevi N. (2005) указывает на частоту встречаемости в 31,25%. В нашем исследовании типичное деление воротной вены встречалось в 71,9% наблюдений. Наши данные близки к данным, полученным Cheng Y.F. (1997), который выявил бифуркацию воротной вены в 70,9% наблюдений. Несмотря на выраженную разницу в данных, все авторы сходятся во мнении, что типичный вариант ветвления воротной вены является преобладающим.

Нами установлено, что из атипичных вариантов самым частым была трифуркация воротной вены, что подтверждается большинством авторов (Kamel I.R., 2001; Akgul E., 2002; Megally H.I., 2013; Колсанов А.В., 2017). Такой вариант выявлен в 20,1% наблюдений, что близко к данным Ayad, A. (2008) и Колсанова А.В. (2017) в работах которых трифуркация воротной вены выявлена в 19,4% и 26% наблюдений соответственно. Внепеченочное и внутripеченочное отхождение передней ветви правой воротной вены выявлено в 4,9% и 3,1% наблюдений. Наши данные близки к результатам Nakamura T. et al (2002), который выявил указанные варианты деления воротной вены в 2,5% и 1,7% наблюдений. В работе Колсанова А.В. (2017) внепеченочное и внутripеченочное отхождение передней ветви правой воротной вены выявлено в 18% и 7% наблюдений. Cheng Y.F. (1997) указанные типы деления в своей работе не выделял. В работе Covey A.M. (2004) внепеченочное отхождение выявлено в 13% наблюдений и было самым частым вариантом атипичного ветвления воротной вены. В то же время Atasoy Ç. (2006) указывает на преобладание среди атипичных вариантов внутripеченочного отхождения передней ветви правой воротной вены. Такой вариант ветвления воротной вены выявлен им в 13% наблюдений.

В нашем исследовании половые различия в вариантах деления статистически не

значимы и у мужчин, и у женщин в подавляющем большинстве преобладало типичное деление воротной вены на правую и левую ветви. У мужчин этот вариант деления встречался в 71,2%, у женщин - в 72,7%. Из атипичных вариантов и у мужчин, и у женщин преобладал вариант трифуркации воротной вены. У мужчин трифуркация выявлена в 20,8% наблюдений, у женщин — в 18,2%. У мужчин выявлено больше вариантов деления воротной вены. Так у мужчин, кроме перечисленных вариантов выявлено внепеченочное и внутripеченочное отхождение передней ветви правой воротной вены. Эти варианты встречались в 2,4% и 6,6% наблюдений соответственно. У женщин, кроме бифуркации и трифуркации воротной вены выявлено только внепеченочное отхождение передней ветви правой воротной вены. Этот вариант деления воротной вены у женщин встречался чаще чем у мужчин и выявлен в 9,1% наблюдений. Полученные нами данные подтверждаются работой Кос Z. et al. (2007), который также не выявил значительных различий в частоте различных вариантов ветвления воротной вены в зависимости от пола.

При конфлюенсах воротной вены типов А, В и С в большинстве наблюдений воротная вена дихотомически делилась на правую и левую ветви. При конфлюенсе типа А типичный вариант деления воротной вены выявлен в 84,3% наблюдений, при конфлюенсе типа В — в 75% наблюдений и при конфлюенсе типа С — в 81,1% соответственно. При формировании воротной вены с участием добавочной брыжеечной вены (конфлюенсы типов D, E, G) и при отсутствии нижней брыжеечной вены (конфлюенс типа H) не выявлено ни одного случая типичного деления воротной вены на правую и левую ветви.

Вариантная анатомия воротной вены играет важную роль при планировании операций на печени и атипичные варианты ветвления воротной вены могут существенно повлиять на тактику хирурга (Marcos A., 2000; Varotti G., 2004; Ефанов М.Г., 2009; Guller N., 2013; Megally H.I., 2013; Sureka B., 2015). Так при отхождении отдельных сегментарных ветвей непосредственно от воротной вены калибр правой ветви воротной вены не позволяет провести успешное вмешательство (Covey A.M., 2004). При эмболизации воротной вены внепеченочное отхождение передней ветви правой воротной вены осложняет процедуру и для эмболизации V и VI сегментарных ветвей требуется использование искривленного катетера (Erbaу N., 2003). При планировании родственной трансплантации печени важно знать о наличии трифуркации воротной вены из-за высокого риска интраоперационного пересечения ветвей и развития массивного кровотечения (Soyer P., 1994; Кос Z., 2007). Вариант ветвления воротной вены имеет критическое значение при выборе варианта портальной реконструкции при трансплантации фрагмента печени от живого родственного донора и при сплит-трансплантациях. Так трифуркация воротной вены может значительно осложнить наложение порто-портального анастомоза (Ikegami T. et al., 2007; Ayad A., 2008).

Изменчивость уровня формирования воротной вены относительно позвоночного столба. Уровень формирования воротной вены относительно позвоночного столба авторами мало оценивался. Так согласно Gilfillan R.S. (1950) и Kaur H. et al. (2016) воротная вена преимущественно формируется на уровне LII позвонка. По данным Коваленко Н.А. (2019) формирование воротной вены преимущественно наблюдалось на уровне LI позвонка. В нашем исследовании уровень формирования воротной вены относительно позвоночного столба колебался в пределах от нижнего края ThXII позвонка и до верхнего края LII позвонка. В большинстве наблюдений (57,6% случаев) воротная вена формировалась на уровне LI позвонка, при этом в 20,5% случаев воротная вена формировалась на уровне его верхнего края, в 22,8% - в проекции середины тела и в 14,3% - на уровне нижнего края LI позвонка. Высокое формирование воротной вены выявлялось чаще низкого и отмечалось в 25,4% наблюдений (в 14,3% случаев на уровне межпозвоночного диска ThXII-LI и в 11,1% на уровне нижнего края ThXII). Низкое формирование воротной вены выявлено в 17,4% наблюдений (в 10,7% наблюдений на уровне межпозвоночного диска LI-LII и 6,7% на уровне верхнего края LII).

Нами установлено, что формирование воротной вены преимущественно (в 64,7% наблюдений) происходит с проекцией конfluence по правому краю позвоночного столба. В 14,3 % наблюдений конfluence воротной вены проецировался по левому краю позвоночного столба и в 21% - по центру. Преимущественное формирование воротной вены в проекции правого края позвоночного столба отмечал в своей работе Коваленко Н.А. (2019).

В генеральной выборке самый частый уровень формирования воротной вены в нашем исследовании — середина тела LI позвонка в проекции правого его края. Такой уровень формирования воротной вены выявлен в 16,9% наблюдений.

Информации об изменчивости уровня формирования воротной вены в зависимости от пола и возраста в доступных литературных источниках не найдено. В нашем исследовании значительных гендерных различий в уровне формирования воротной вены относительно позвоночного столба не выявлено. И у мужчин, и у женщин отмечалось преимущественное формирование воротной вены на уровне LI позвонка. У мужчин такой уровень формирования выявлен в 56% случаев, у женщин - в 59,6%. Нами выявлены отличия в частоте высокого и низкого формирования воротной вены у мужчин и у женщин. У мужчин частота высокого формирования воротной вены была достоверно выше, чем у женщин. Так у женщин высокое формирование воротной вены отмечалось в 21,2% случаев, у мужчин - в 28% случаев. Частота низкого формирования воротной вены была выше у женщин. Низкое формирование воротной вены у женщин выявлено в 19,2% случаев. У мужчин низкое формирование воротной вены выявлено в 16% случаев. У мужчин проекция конfluence воротной вены по правому краю позвонков наблюдается в 60,8 % наблюдений. У женщин - в 69,8% наблюдений. У мужчин

расположение конfluence воротной вены по центру и по левому краю позвонков встречается чаще чем у женщин и выявлено в 24,8% и 14,4% наблюдений соответственно. У женщин формирование воротной вены в проекции центра позвонков выявлено в 16,1% случаях, а в проекции левого края позвонков — в 14,1% случаев.

И у мужчин, и у женщин во всех возрастных группах преобладает формирование воротной вены на уровне L1 позвонка с преимущественной проекцией конfluence в проекции правого края позвонка.

Резюмируя все выше сказанное, можно сделать вывод, что проекция конfluence на правый край L1 позвонка является типичным уровнем формирования воротной вены и не зависит от пола и возраста.

Изменчивость расположения ствола воротной вены по отношению к срединной сагиттальной плоскости. В нашем исследовании угол, образованный воротной веной со срединной сагиттальной плоскостью, находились в диапазоне от 28,9° до 86°. Среднее значение угла в генеральной выборке составило $53,73 \pm 12,89^\circ$. При этом в 67,1% наблюдений воротная вена располагалась наклонно (диапазон 31°–60°), в 32% – горизонтально (диапазон 10°–30°), и лишь в 0,9 % наблюдений ствол воротной вены располагался вертикально (угол наклона воротной вены >60°). В работах Sztika et al. (2011) и Гайворонского И.В. (2018) также преимущественно встречался наклоненный вариант расположения воротной вены. В этих работах наклонное расположение воротной вены встречалось в 60% и 58% соответственно, что близко к нашим данным.

Среднее значение угла, образованного воротной веной со срединной сагиттальной плоскостью у мужчин, составила $55,29 \pm 12,14^\circ$, что на 6,5% больше, чем у женщин, у которых указанный угол в среднем значении составил $51,73 \pm 13,81^\circ$, но эта разница статистически незначима. Как и в генеральной выборке и у мужчин, и у женщин воротная вена в большинстве наблюдений располагалась наклонно. Такой вариант расположения воротной вены у мужчин встречается в 64% случаев, у женщин - в 70,1%.

С возрастом у мужчин происходило уменьшение угла наклона воротной вены относительно срединной плоскости ($57,50 \pm 14,05^\circ$; $55,06 \pm 11,37^\circ$; $54,96 \pm 13,92^\circ$ и $54,37 \pm 4,31^\circ$) у женщин же он изменялся волнообразно ($55,32 \pm 16,21^\circ$; $52,96 \pm 13,54^\circ$; $53,49 \pm 13,59^\circ$ и $54,5 \pm 7,5^\circ$). Несмотря на изменение средних значений угла расположения воротной вены относительно сагиттальной плоскости с возрастом эти изменения статистически недостоверны, что указывает на отсутствие возрастных изменений угла расположения воротной вены относительно сагиттальной плоскости. И у мужчин, и у женщин во всех возрастных группах преобладало наклонное расположение воротной вены. Нами также не было выявлено значимых различий в размере угла наклона воротной вены при разных вариантах конfluence. Также отмечено, что

при всех вариантах конfluence воротной вены достоверно преобладало ее наклонное расположение.

Подводя итог, можно сделать вывод, что наклонное расположение воротной вены является типичным вариантом и не зависит от пола, возраста, варианта конfluence.

Индивидуальная изменчивость линейных размеров воротной вены. Литературные данные о морфометрических характеристиках воротной вены значительно разнятся. В работе Bellamy E. A. (1984) средняя длина воротной вены составила $7,2 \pm 3,3$ мм, в то время как в исследовании Kaur H.A. (2016) были приведены данные о среднем диаметре воротной вены, который была равен 16,8 мм. Средняя длина воротной вены по данным Raut R.S. (2015) составила $46,9 \pm 0,86$ мм. Pinsara G.H.M. (2011) в своей работе указывает на среднюю длину воротной вены равную $82,8 \pm 23,3$ мм. В нашем исследовании диаметр воротной вены в генеральной выборке находился в диапазоне от 7 до 16,6 мм, при этом 69,2% наблюдений находилось в диапазоне от 9,9 до 13,76 мм. Средний диаметр воротной вены составил $11,84 \pm 1,93$ мм. Длина воротной вены колебалась в интервале от 44,1 мм до 98,3 мм и 78,1% наблюдений находилось в диапазоне 57,96 мм - 74,94 мм. Средняя длина воротной вены составила $66,45 \pm 8,49$ мм. Полученные показатели схожи с исследованиями, проведенными Chaijaroonkhanarak W.et. al в 2010 году. Согласно их данным, диаметр воротной вены равен $11,8 \pm 2,3$ мм, а длина $66,1 \pm 9,3$ мм.

Диаметр воротной вены у мужчин составил $12,24 \pm 1,93$ мм что достоверно на 7,4% больше, чем у женщин ($11,33 \pm 1,86$ мм). Длина воротной вены у мужчин также достоверно больше, чем у женщин на 5,5%. Средняя длина воротной вены у мужчин и у женщин составила $68,09 \pm 9,49$ мм и $64,37 \pm 6,69$ мм соответственно. Saha N. et al. (2015), Chaijaroonkhanarak W. (2010), Gemechu G. et al (2015), Ibinaiye P.O. (2015) и Filemban S. et al (2019) также указывают на большие размеры линейных размеров воротной вены у мужчин чем у женщин. В то же время Adeyekun A.A. et al. (2014) и Luntsi G. et al. (2016) Anakwue A.C. et al. в своих работах не выявили корреляции длины и диаметра воротной вены от возраста.

С возрастом изменения диаметра воротной вены происходили волнообразно и у мужчин ($11,49 \pm 2,05$ мм; $12,33 \pm 1,97$ мм; $12,39 \pm 1,9$ мм и $12,2 \pm 2,1$ мм) и у женщин ($12,45 \pm 1,94$ мм; $11,08 \pm 1,93$ мм; $11,18 \pm 1,82$ мм и $11,2 \pm 1,84$ мм). Длина воротной вены у мужчин с возрастом увеличивалась ($64,14 \pm 7,74$ мм; $68,08 \pm 8,28$ мм; $68,54 \pm 10,33$ мм и $74,57 \pm 17,95$ мм) у женщин же изменялась волнообразно ($66,33 \pm 7,13$ мм; $65,63 \pm 4,92$ мм; $62,85 \pm 7,35$ мм и $69,15 \pm 3,89$ мм). Изменения морфометрических характеристик воротной вены с возрастом и у мужчин, и у женщин не значимы и ее линейные размеры с возрастом не коррелируют. Стоит отметить, что несмотря на достоверное преобладание линейных размеров воротной вены у мужчин в генеральной выборке, внутри возрастных групп преобладание линейных размеров были

статистически незначимы. Отсутствие корреляции линейных размеров воротной вены с возрастом также не выявлено в работах Naawaz Y. et al (2012), Bhattacharya J. et al (2013) и Stamm E.R. et al (2016). В то же время Gemechu G. et al (2015), Ibinaiye P.O. (2015) Filemban S. et al (2019) и Anakwue A.C. et al. (2009) в своих работах указывают на увеличение линейных размеров воротной вены с возрастом.

Диаметр основного ствола воротной вены считается индикатором портальной гипертензии, а ее расширение более 13мм указывает на потенциальное заболевание (Naag K., 1999; Stamm E.R., 2016). Но как показало исследование у здоровых людей диаметр воротной вены может быть более 13мм. Поэтому нельзя оценивать портальную гипертензию только по диаметру воротной вены. Naag K. (1999) рекомендует оценивать скорость кровотока по воротной вене. При портальной гипертензии она будет ниже. Также при оценке портальной гипертензии необходима оценка размеров селезенки (Mandal L., 2011).

Изменчивость углов слияния корней воротной вены. В изученной литературе данные о значениях углов, образованных корнями воротной вены представлены крайне скудно. В работе Paradopoulos N.J. (1981) представлены данные о значении угла, образованного селезеночной и воротной венами, находились в диапазоне от 90° до 140° со средним значением 113°. Угол слияния селезеночной и верхней брыжеечной вен находился в интервале от 75° до 130° и в среднем значении составил 96°.

Результаты нашего исследования несколько отличаются от данных, представленных выше. В нашем исследовании среднее значение угла, образованного верхней брыжеечной и воротной венами, в генеральной выборке составило $124,11 \pm 11,25^\circ$ (диапазон 100°–151°). У мужчин указанный угол составил в среднем значении составил $123,84 \pm 9,52^\circ$, у женщин - $124,45 \pm 13,34^\circ$. Для угла, образованного селезеночной и воротной венами, в генеральной выборке среднее значение составило $119,2 \pm 11,73^\circ$ (диапазон 87,4°–146°). У мужчин среднее значение этого угла составило $121,05 \pm 12,42^\circ$, у женщин - $116,84 \pm 10,61^\circ$. Средний показатель угла слияния селезеночной и верхней брыжеечной вен составил $114,62 \pm 11,48^\circ$ (диапазон 91°–150°). В выборке у мужчин указанный угол составил в среднем значении $112,91 \pm 12,12^\circ$, у женщин - $116,80 \pm 10,49^\circ$.

Для всех трех указанных углов гендерные различия были статистически незначимы. Несмотря на то, что выявлены изменения средних значений углов слияния корней воротной вены с возрастом, которые носили волнообразный характер, эти изменения также были статистически незначимы.

Нами были выявлены корреляции углов слияния корней воротной вены с углом наклона воротной вены. Так угол слияния верхней брыжеечной вены с воротной веной имел обратную корреляцию с углом наклона воротной вены ($r=-0,318$ при $p=0,022$), а угол слияния

селезеночной и воротной вен — прямую ($r=0,394$ при $p=0,018$).

Изменчивость морфометрических характеристик селезеночной вены. Данные о линейных размерах селезеночной вены противоречивы. Коваленко Н.А. (2019) указывал, что средняя длина селезеночной вены составляет $115,8 \pm 19,5$ мм, а средний диаметр $8,3 \pm 1,3$ мм. Согласно Naag K. et al. (1999) средний диаметр селезеночной вены равнялся $7 \pm 0,1$ мм. Krumm P. et al. (2011) определили диаметр селезеночной вены равный 10,2 мм с интервалом значений от 4,4 мм до 18 мм. В исследовании Sztika D. et al. (2011) длина селезеночной вены составила 119 мм, а средний диаметр 7,4 мм. Наше исследование показало, что в генеральной выборке селезеночная вена имела средний диаметр $9,05 \pm 1,85$ мм с диапазоном значений от 5 мм до 13,5 мм, при этом 67,9% измерений находились в диапазоне 7,2 мм - 10,9 мм. Среднее значение длины селезеночной вены составило $120,26 \pm 15,04$ мм с диапазоном значений от 89,3 мм до 160,4 мм. В 62,8% наблюдений ее длина находилось в диапазоне от 105,21 мм до 135,29 мм.

В нашем исследовании получены достоверные гендерные различия в линейных размерах селезеночной вены. У мужчин диаметр селезеночной вены на 9,72% достоверно больше, чем у женщин. Средние значения диаметра селезеночной вены составили $9,38 \pm 2,16$ мм у мужчин и $8,65 \pm 1,32$ мм у женщин. Средняя длина селезеночной вены у мужчин составила $123,43 \pm 16,37$ мм. У женщин средняя длина селезеночной составила $116,2 \pm 11,99$ мм и была на 5,86% меньше, чем у мужчин.

С возрастом изменения диаметра селезеночной вены у мужчин происходило волнообразно ($10,10 \pm 2,6$ мм; $9,04 \pm 1,92$ мм; $9,71 \pm 2,17$ мм и $8,67 \pm 3,50$ мм). У женщин диаметр селезеночной вены с возрастом уменьшался ($9,35 \pm 0,8$ мм; $9,26 \pm 0,95$ мм; $8,35 \pm 1,36$ мм и $6,45 \pm 0,07$ мм). Если у мужчин изменения диаметра селезеночной вены с возрастом не значима, то у женщин выявлена обратная корреляция диаметра селезеночной вены с возрастом ($r=-0,331$, при $p=0,028$). С возрастом изменение длины селезеночной вены происходило волнообразно и у мужчин ($110,46 \pm 22,05$ мм; $125,44 \pm 16,84$ мм; $126,29 \pm 13,28$ мм и $117,6 \pm 2,04$ мм) и у женщин ($115,23 \pm 16,71$ мм; $120,89 \pm 13,36$ мм; $115,13 \pm 10,16$ мм и $104 \pm 2,26$ мм). Несмотря на значительные изменения в средних значениях длины селезеночной вены корреляции ее с возрастом ни у мужчин, ни у женщин не выявлено. Также нами не выявлено достоверного преобладания линейных размеров селезеночной вены у мужчин внутри возрастных групп.

Нами выявлена прямая корреляция диаметра воротной вены с диаметром селезеночной вены ($r=0,263$, при $p=0,022$). При этом корреляции диаметра селезеночной вены от ее диаметра не выявлено.

Изменчивость морфометрических характеристик верхней брыжеечной вены. В генеральной выборке средний диаметр верхней брыжеечной вены без учета пола и возраста составил $9,37 \pm 0,18$ мм с интервалом значений 5,4 мм - 13,3 мм. 70% измерений находилось в

диапазоне от 7,63 мм до 11,11 мм. Согласно Krumm P. et al. (2011) диаметр верхней брыжеечной вены составил 12 мм (диапазон 5,2 мм – 18,8 мм). Bellamy E. A. (1984) указывает на диаметр верхней брыжеечной вены $6,3 \pm 2,3$ мм. Наиболее близкие результаты получены в работе Ito K. et al. (2000), которые при измерении диаметра верхней брыжеечной вены определили ее средний диаметр как $9,9 \pm 1,9$ мм. Средняя длина проксимального сегмента верхней брыжеечной вены составила $38,7 \pm 10,09$ мм с диапазоном от 16,8 мм до 59,5 мм, при это 61% измерений находилось в диапазоне от 28,61 мм до 48,79 мм.

И диаметр, и длина верхней брыжеечной вены были достоверно больше у мужчин. Так диаметр верхней брыжеечной у мужчин составил $9,61 \pm 1,65$ мм, у женщин - $8,48 \pm 1,64$ мм. Длина проксимального отдела верхней брыжеечной вены составила у мужчин $38,75 \pm 10,49$ мм, у женщин - $37,63 \pm 9,55$ мм.

Изменения диаметра верхней брыжеечной вены у женщин происходили волнообразно ($9,27 \pm 1,47$ мм; $8,67 \pm 1,69$ мм; $9,4 \pm 1,93$ мм и $7,15 \pm 2,47$ мм). У мужчин же происходило увеличение диаметра от минимального значения в первом зрелом возрасте, до максимального в старческом ($8,96 \pm 0,94$ мм; $9,4 \pm 1,78$ мм; $10,02 \pm 1,72$ мм и $10,50 \pm 1,08$ мм). Длина верхней брыжеечной вены у мужчин с возрастом изменялась волнообразно ($38,9 \pm 9,22$ мм; $38,04 \pm 10,36$ мм; $38,02 \pm 11,27$ мм и $48,83 \pm 1,68$ мм). У женщин происходило уменьшение длины верхней брыжеечной вены от максимального значения в первом зрелом возрасте до минимального — в старческом ($41,33 \pm 9,57$ мм; $39,68 \pm 10,11$ мм; $37,59 \pm 9,44$ мм и $36,55 \pm 0,45$ мм). Изменения линейных размеров верхней брыжеечной вены с возрастом не значимы и корреляции длины и диаметра верхней брыжеечной вены с возрастом не выявлено.

Нами выявлена прямая корреляция диаметра верхней брыжеечной вены с ее длиной ($r=0,198$ при $p=0,048$) и корреляция диаметра верхней брыжеечной вены с диаметром воротной вены ($r=0,425$, при $p=0,032$).

Вариантная анатомия и морфометрические характеристики нижней брыжеечной вены. Ito K. et al. (2000) при измерении диаметра нижней брыжеечной вены определили ее средний диаметр как $3,9 \pm 1,3$ мм. Согласно Krumm P. et al. (2011) диаметр нижней брыжеечной вены составил 5 мм (диапазон 1,6 мм – 11,4 мм). В нашем исследовании значения диаметра нижней брыжеечной вены находились в диапазоне от минимального значения 3,2 мм до максимального 9,6 мм, при этом 71% наблюдений находилось в диапазоне от 4,69 мм до 7,13 мм. Средний диаметр нижней брыжеечной вены составил $5,91 \pm 1,22$ мм. Средняя длина проксимального отдела нижней брыжеечной вены составила $50,26 \pm 7,89$ мм с диапазоном значений от 34,1 мм до 71,3 мм, при этом 63% измерений находилось в диапазоне от 42,37 мм до 58,15 мм.

Диаметр нижней брыжеечной вены у мужчин составил $6,02 \pm 1,25$ мм, с диапазоном

значений от 3,5 мм до 9,6 мм. У женщин – $5,37 \pm 1,18$ мм с диапазоном от 3,2 мм до 8,3 мм. Длина проксимального отдела нижней брыжеечной вены у мужчин составил $50,32 \pm 8,28$ мм с диапазоном значений от 34,1 мм до 71,3 мм. У женщин – $49,18 \pm 7,35$ мм, с диапазоном значений от 39,3 мм до 62,3 мм. Установлена достоверное гендерное различие линейных размеров нижней брыжеечной вены. И диаметр, и длина нижней брыжеечной вены достоверно больше у мужчин.

Диаметр нижней брыжеечной вены с возрастом изменялся волнообразно и у мужчин ($5,77 \pm 0,91$ мм; $6,02 \pm 1,52$ мм; $6,27 \pm 0,98$ мм и $5,27 \pm 0,57$ мм), и у женщин ($6,20 \pm 1,53$ мм; $6,23 \pm 1,20$ мм; $5,47 \pm 1,04$ мм и $4,95 \pm 0,64$ мм). Изменение длины нижней брыжеечной вены с возрастом, как и ее диаметра, происходило волнообразно и у мужчин ($43,43 \pm 5,63$ мм; $52,4 \pm 8,33$ мм; $50,68 \pm 7,9$ мм и $51,77 \pm 4,88$ мм), и у женщин ($50,02 \pm 7,38$ мм; $48,08 \pm 7,29$ мм; $50,74 \pm 7,23$ мм и $57,1 \pm 5,2$ мм). Нами не выявлено достоверной корреляции длины и диаметра нижней брыжеечной вены с возрастом. Также не выявлено корреляции диаметра нижней брыжеечной вены с диаметрами воротной, верхней брыжеечной и селезеночной вен.

Нижняя брыжеечная вена отличается выраженной вариабельностью анатомии и при формировании воротной вены она может впадать как в селезеночную, так и в верхнюю брыжеечную вену. Угол впадения нижней брыжеечной вены в селезеночную вену в исследовании Papadopoulos N.J. (1981) определялось интервалом от 50° до 90° . Значение угла впадения нижней брыжеечной вены в верхнюю брыжеечную вену находилось в диапазоне от 50° до 90° .

В нашем исследовании у 102 пациентов с конфлюнсом воротной вены типа А среднее значение угла впадения нижней брыжеечной вены в селезеночную вену составил $76,36 \pm 9,17^\circ$ (диапазон $52,4^\circ - 89,7^\circ$). У 37 пациентов с конфлюнсом типа С значение угла впадения нижней брыжеечной вены в верхнюю брыжеечную вену составило $64,89 \pm 3,52^\circ$ (диапазон $43,1^\circ - 84^\circ$). Различия в значениях угла впадения нижней брыжеечной вены в селезеночную вену и верхнюю брыжеечную были статистически значимы.

Средний угол впадения нижней брыжеечной вены в селезеночную вену у мужчин составил $76,3 \pm 9,44^\circ$ и находился в диапазоне от $52,4^\circ$ до $89,7^\circ$. У женщин нижняя брыжеечная вена впадала в селезеночную вену с минимальным углом $61,3^\circ$ и максимальным — $87,5^\circ$. Среднее значение этого угла у женщин выше и составило $76,46 \pm 9,42^\circ$, однако эта различие статистически недостоверно.

Угол впадения нижней брыжеечной в верхнюю брыжеечную вену находился в диапазоне от 46° до 84° у мужчин и в более узком диапазоне от $43,1^\circ$ до $70,1^\circ$ у женщин. У мужчин среднее значение угла было больше и составило $71,41 \pm 11,80^\circ$. Для женщин угол впадения нижней брыжеечной в верхнюю брыжеечную вену составил $54,03 \pm 10,91^\circ$ соответственно. Выявлены статистически значимые различия в значениях угла впадения нижней брыжеечной

вены в верхнюю брыжеечную вену у мужчин и у женщин ($p=0,011$) и у мужчин этот угол был больше.

Среднее значения угла слияния нижней брыжеечной и селезеночной вен у мужчин изменялось волнообразно ($73,8\pm 6,49^\circ$; $77,65\pm 9,49^\circ$; $74,57\pm 12,29^\circ$ и $78,4\pm 10,04^\circ$). У женщин среднее значение указанного угла увеличивалось от минимального значения в первом зрелом возрасте, до максимального в старческом ($72,40\pm 5,49^\circ$; $75,7\pm 8,84^\circ$; $76,89\pm 9,69^\circ$ и $83,45\pm 3,04^\circ$). Изменения средних значений угла, образованного селезеночной и воротной венами у женщин в зависимости от возраста статистически не достоверны ($p>0,05$). Также статистически не достоверны различия в значениях угла, образованного воротной и верхней брыжеечной венами между мужчинами и женщинами внутри возрастных групп ($p>0,05$).

Угол впадения нижней брыжеечной вены в верхнюю брыжеечную вену был измерен у пациентов только трех возрастных групп т.к. у пациентов старческого возраста не выявлено конfluence воротной вены типа С и изменялся волнообразно как у мужчин ($76,8\pm 8,12$ мм; $66,44\pm 13,18$ мм и $6,28\pm 10,18$ мм), так и у женщин ($50,1\pm 9,01$ мм; $46,7\pm 7,21$ мм и $51,85\pm 9,38$ мм). Ни у мужчин, ни у женщин не выявлено статистически достоверных различий в средних значениях угла слияния нижней брыжеечной и селезеночной вен в зависимости от возраста ($p>0,05$). В тоже время во всех возрастных группах выявлено достоверное различие средних значений угла слияния нижней и верхней брыжеечных вен у мужчин и у женщин. У мужчин этот параметр был достоверно выше

Длина селезеночно-брыжеечной вены в минимальном измерении составило 11,2 мм, а в максимальном — 36,9 мм. Средняя длина составила $22,68\pm 6,54$ мм. Длина общей брыжеечной вены в среднем составила $15,07\pm 2,52$ мм и находилась в диапазоне от 11мм до 20,8мм. Данные литературы относительно длины селезеночно-брыжеечной и общей брыжеечной вен значительно разнятся. Так данные, полученные Krumm P. et al. (2011) касательно длины селезеночно-брыжеечной вены не отличались от наших данных. Согласно их исследованию длина селезеночно-брыжеечной вена составила в среднем 16,6мм, а вот в работе Papadopoulos N.J. (1981) она составила 23мм. Длина общей брыжеечной вены в работе Krumm P. et al. (2011) была меньше чем у нас и составила 7,5мм, в то время как по Papadopoulos N.J. (1981) она равнялась 16мм. Такие разногласия в интерпретации морфометрических данных могут быть связаны с разными объемами выборки и различными подходами к визуализации объекта исследования.

Изменчивость длин селезеночно-брыжеечной и общей брыжеечной вен с учетом пола и возраста другими авторами не рассматривалась. В нашем исследовании у мужчин длина селезеночно-брыжеечной вены имела среднее значение $22,07\pm 6,69$ мм с диапазоном значений от 11,2 до 36,9 мм. У женщин она была больше и составила $23,79\pm 6,1$ мм с более узким

диапазоном от 12,6 мм до 35,9 мм. Длина общей брыжеечной вены у мужчин составила $15,2 \pm 1,85$ мм с диапазоном значений от 13,5 мм до 19,4 мм. У женщин - $18,87 \pm 3,35$ мм с диапазоном от 11 мм до 20,8 мм и была достоверно больше, чем у мужчин.

Длина общего ствола селезеночной и нижней брыжеечной вен у мужчин с возрастом изменялась от максимального значения в первом зрелом возрасте, до минимального у мужчин старческого возраста ($25,18 \pm 8,2$ мм; $23,64 \pm 6,01$ мм; $18,45 \pm 4,1$ мм и $16,55 \pm 3,45$ мм). У женщин, в отличие от мужчин, длина общего ствола селезеночной и нижней брыжеечной вен изменялась волнообразно ($25,8 \pm 7,85$ мм; $22,89 \pm 5,74$ мм; $24,58 \pm 5,89$ мм и $18,85 \pm 6,25$ мм). Достоверных изменений селезеночно-брыжеечной с возрастом ни у мужчин, ни у женщин не выявлено. Длина общей брыжеечной вены изменялась волнообразно и у мужчин ($14,5 \pm 1,78$ мм; $16,02 \pm 2,3$ мм и $14,35 \pm 0,52$ мм), и женщин ($15,8 \pm 2,24$ мм; $15,95 \pm 2,31$ мм и $13,68 \pm 2,24$ мм). И если у мужчин изменение длины общей брыжеечной вены с возрастом статистически незначимо, то у женщин отмечено достоверное снижение указанного параметра с возрастом.

Вариантная анатомия левой и правой ветвей воротной вены. Угол разветвления воротной вены на правую и левую ветви в среднем значении составил $123,06 \pm 12,95^\circ$ и находился в диапазоне от минимального значения 90° до максимального 174° . А. Н. Беляев (2015) указывает в своей работе на значение этого угла в $112 \pm 6,2^\circ$. Правая ветвь воротной вены представляет собой продолжение основного ствола и образует с воротной веной тупой угол в $139,48 \pm 9,36^\circ$ с диапазоном значений от 114° до 161° . Левая ветвь воротной вены отходит от воротной вены под углом $97,45 \pm 10,59^\circ$ с диапазоном $71,5^\circ - 130^\circ$.

У мужчин углы, образованные ветвями и стволом воротной вены имели большую вариабельность и находились в более широком диапазоне. Так у мужчин угол отхождения левой ветви воротной вены от основного ствола воротной вены в среднем составил $98,59 \pm 11,92^\circ$ и находился в интервале от минимального значения $72,9^\circ$ до максимального 130° . У женщин указанный угол находился в интервале от $71,5^\circ$ до 112° и в среднем составил $96,01 \pm 8,51^\circ$. Угол отхождения правой ветви воротной вены от основного ствола у мужчин находился в диапазоне от 114° до 161° и в среднем значении имел значение $140,05 \pm 10,02^\circ$. У женщин этот угол был меньше и составил $138,78 \pm 8,43^\circ$ и имел более узкий диапазон значений от 126° до 159° . Угол разветвления воротной вены, т.е. угол между правой и левой ветвями воротной вены у мужчин составил в среднем значении $122,15 \pm 14,16^\circ$ с интервалом значений от 90° до 174° . У женщин интервал значений угла разветвления воротной вены уже - от 100° до 150° , но среднее значение его было выше, чем у мужчин $124,19 \pm 11,16^\circ$. Достоверных различий указанных углов в зависимости от возраста ни у мужчин, ни у женщин не выявлено.

Диаметр правой ветви воротной вены в 100 % случаев был достоверно больше диаметра левой ветви и равнялся $8,98 \pm 1,17$ мм. Диаметр левой ветви воротной вены составлял $6,8 \pm 1,11$

мм. В работе А. Н. Беляева (2015) есть указание, что диаметр левой ветви воротной вены составил $7,1 \pm 0,6$ мм, правой ветви $8,7 \pm 0,7$ мм. В работе L.J. Franceschini (1995) диаметр правой ветви воротной вены составил 9,7мм, а левой 7,2мм. Длина правой ветви воротной вены, в отличии от ее диаметр, во всех наблюдениях была меньше длины левой ветви воротной вены. Длина правой воротной вены составила $11,59 \pm 1,37$ мм, длина левой воротной вены - $19,16 \pm 1,45$ мм.

Диаметр левой ветви воротной вены у мужчин в среднем составил $6,9 \pm 1,22$ мм с диапазоном значений 4,8–9,7 мм. У женщин этот показатель составил $6,68 \pm 0,94$ мм (диапазон 4,8–8,3 мм). У мужчин диаметр правой ветви воротной вены составил $9,17 \pm 1,08$ мм (диапазон 7,2–12 мм) и был достоверно больше диаметра левой ветви. У женщин этот показатель был меньше и составил $8,74 \pm 1,05$ мм (диапазон 6,8–10,4 мм), что также больше диаметра левой ветви.

Длина левой ветви воротной вены у мужчин составила $19,27 \pm 1,49$ мм с диапазоном от 16,1 мм до 25,1 мм. Минимальная длина левой ветви воротной вены у женщин составила 15,4 мм, максимальная 24,3 мм. Средняя длина была несколько меньше, чем у мужчин и составила $19,02 \pm 1,4$ мм. Длина правой ветви воротной вены без учета возраста у мужчин была $11,55 \pm 1,33$ мм с интервалом значений от 8,8 мм до 14,4 мм и была достоверно меньше длины левой ветви. У женщин длина правой ветви воротной вены была $11,66 \pm 1,4$ мм с интервалом от 9,6 мм до 14,1 мм и также была достоверно меньше длины левой ветви. Морфометрические характеристики левой и правой ветвей воротной вены ни у мужчин, ни у женщин достоверного изменения с возрастом не имеют.

ВЫВОДЫ

1. Трехмерное моделирование по данным МСКТ показало, что 88,8% наблюдений встречается три варианта формирования ствола воротной вены: слияние верхней брыжеечной вены и общего ствола селезеночной и нижней брыжеечной вен (Тип А); слияние селезеночной, верхней и нижней брыжеечной вен в одной точке (Тип В); слияние селезеночной вены и общего ствола брыжеечных вен (Тип С), при этом Тип А является преобладающим и выявлен в 45,5% всех наблюдений. В 6,7% обнаружены варианты формирования воротной вены с участием добавочной брыжеечной вены. В 4,5% выявлено отсутствие нижней брыжеечной вены. Изменчивость типа конfluence воротной вены обусловлена вариабельностью анатомии нижней брыжеечной и добавочной брыжеечной вен и не зависит от пола.
2. Уровень формирования воротной вены относительно позвоночного столба колеблется в пределах от нижнего края ThXII позвонка и до верхнего края LI позвонка. Типичным уровнем является тело LI позвонка, в проекции правого его края. Уровень формирования воротной вены не зависит от пола, возраста и варианта конfluence. Ствол воротной вены относительно срединной сагиттальной плоскости может располагаться горизонтально (32%), наклонно (67,1%) и вертикально (0,9%). Наклонное расположение воротной вены можно считать типичным, т.к. именно такое ее расположение преобладало как у мужчин, так и у женщин и не изменялось с возрастом.
3. Типичным вариантом ветвления воротной вены является ее бифуркация на правую и левую ветви. В генеральной выборке такой вариант ветвления воротной вены выявлен в 71,5% наблюдений и также является преобладающим в выборках у мужчин и у женщин. Вариант ветвления воротной вены не зависит от пола и типа конfluence воротной вены. Изменчивость ветвления воротной вены обусловлена вариабельностью анатомии ее правой ветви.
4. Индивидуальные различия прижизненных линейных размеров и угловых характеристик ствола, ветвей и корней воротной вены составляют правильный диапазон, в котором минимальные и максимальные величины наблюдаются наиболее редко, а значения соответствующие диапазону $M \pm \sigma$ встречаются наиболее часто. И длина, и диаметр воротной, селезеночной, верхней и нижней брыжеечных вен имеют значимые половые различия и достоверно больше у мужчин, однако не имеют достоверных возрастных отличий. Линейные размеры левой и правой ветвей воротной вены достоверных половых и возрастных различий не имеют.

ПРАКТИЧЕСКИЕ РЕКОМЕНДАЦИИ

1. Для оценки вариантной анатомии воротной вены и проведения морфометрического анализа целесообразно использовать методом МСКТ с трехмерным моделированием.
2. Алгоритм предоперационной оценки вариантной анатомии системы воротной вены с помощью МСКТА должен включать: оценку уровня формирования ствола, вариант его конfluence, особенности расположения относительно сагиттальной плоскости, вариант ветвления и морфометрические характеристики с обязательным отражением полученных данных в протоколе диагностического исследования.
3. При планировании и проведении хирургических вмешательств на печени следует учитывать особенности вариантной анатомии нижней брыжеечной вены и правой ветви воротной вены т.к. именно они обладают наибольшей изменчивостью.
4. Полученные в исследовании данные рекомендованы к использованию при изучении разделов «Сердечно-сосудистая система», «Хирургическая анатомия сосудов», на кафедрах анатомии человека, оперативной хирургии и топографической анатомии, при разработке 3D атласов человеческого тела для демонстрации вариантной анатомии, при предоперационной подготовке перед хирургическими вмешательствами на печени.

СПИСОК СОКРАЩЕНИЙ И УСЛОВНЫХ ОБОЗНАЧЕНИЙ

КТ - компьютерная томография

КТ-грамма - компьютерная томограмма

МСКТ - мультиспиральная компьютерная томография

3D - трехмерный

DICOM - Digital Imaging and Communications in Medicine

ThXII – двенадцатый грудной позвонок

L1 — первый поясничный позвонок

LII — второй поясничный позвонок

ВВ – воротная вена

СВ — селезеночная вена

ВВВ – верхняя брыжеечная вена

НВВ – нижняя брыжеечная вена

ЛВВВ — левая ветвь воротной вены

ПВВВ — правая ветвь воротной вены

СПИСОК ЛИТЕРАТУРЫ

1. Автандилов, Г.Г. Медицинская морфометрия. – М.: Медицина, 1990. – 384 с.
2. Ахтанин, Е.А. Кольцевидная поджелудочная железа с внутриванкратическим расположением воротной вены / Е.А. Ахтанин, А.А. Гоев, А.Г. Кригер [и др.] // Хирургия. Журнал имени Н.И. Пирогова. - 2018. - № 12. - С. 126–128.
3. Басий, Р.В. Конституциональная вариабельность диаметра воротной вены по данным сонографии / Р.В. Басий, В.А. Васильев, Е.С. Селиванова [и др.] // Морфологический альманах имени В.Г. Ковешникова.- 2019.- Т. 17, № 4.- С. 58-61.
4. Беков, Д.Б. Индивидуальная анатомическая изменчивость органов, систем и формы тела человека / под ред. Д. Б. Бекова. – К.: Здоровья, 1988. - 224 с.
5. Беляев, А.Н. Экспериментальные и клинические предпосылки к внутриванкратальным инфузиям в хирургической практике / А. Н. Беляев, С. А. Козлов, С. А. Беляев [и др.] // Известия высших учебных заведений. Поволжский регион. - 2015. - № 1 (33). - С. 45-53.
6. Банержи, А. Медицинская статистика. / Банержи А. ; под ред. В. П. Леонова. – Москва : Практическая медицина, 2014. – 287 с.
7. Бурякина, С. А. Клиническое значение контрастных исследований. Ч. 1: Периферическое кровообращение. Основные понятия физиологии и биомеханики. / С.А. Бурякина, Г. Г. Кармазановский // Медицинская визуализация. – 2011. – № 2. – С. 125– 134.
8. Винд. Г. Дж. Прикладная лапароскопическая анатомия: брюшная полость и малый таз/ Пер. с. англ. под ред. д.м.н. проф. А.Н. Лызикова, д.м.н. проф. О.Д. Мядельца — М.: Медицинская литература, 1999. - 384с.:илл.
9. Гайворонский, И.В. Вариантная анатомия магистральных сосудов системы воротной вены и ее прикладной значение / И. В. Гайворонский, Б. Н. Котив, Н. А. Коваленко [и др.] //Курский научно-практический вестник "Человек и его здоровье". – 2018. – № 2.- С. 70-75.
10. Гайворонский, И.В. Воротная вена: клиническая анатомия, острая окклюзия и способы хирургической коррекции портального кровотока / И.В. Гайворонский, В.А. Лазаренко, А.С. Сотников, Г.И. Ничипорук, Д.А. Суров. – Белгород: Белгородская областная типография, 2014. – 204 с.
11. Гайворонский, И.В. Клиническая анатомия сосудов и нервов / Гайворонский И.В., Ничипорук Г.И. // Учебное пособие. - СПб. : Спец-Лит, 2016. - 144 с.
12. Гайворонский, И. В. Морфологическая характеристика корней воротной вены в аспекте экспериментального моделирования реконструктивных операций на сосудах / И. В. Гайворонский, Б. Н. Котив, Г. И. Ничипорук, [и др.] // Морфология. - 2018. - Т. 153, № 3. – С. 68–69.

13. Гайворонский, И.В. Нормальная анатомия человека / Гайворонский И.В. - СПб. : Спец-Лит, 2000. - Т.2. - 424 с.
14. Галян, Т.Н. Оценка вариантной сосудистой анатомии у потенциальных живых доноров фрагмента печени по данным магнитнорезонансной и мультиспиральной компьютерной томографии / Т.Н. Галян, В.В. Ховрин, С.Ю. Ким [и др.] // Медицинская визуализация. - 2010. - №5. - С.37-43.
15. Гетман, Н.В. Трехмерное моделирование гемодинамических процессов в системе воротной вены в норме и патологии / Н.В. Гетман, С.В. Минаев, А.Н. Григорова, С.С. Дыдыкин [и др.] // Forcipe. - 2020.- Т.3, № S2.- С. 49-52.
16. Гусейнов, Т.С. Вариантная анатомия воротной вены человека / Т.С. Гусейнов // Бюллетень медицинских Интернет-конференций. – 2013. – Т. 3, № 5 – С. 916.
17. Дзидзава, И.И. Топографо-анатомические условия реконструкции ствола и корней воротной вены при гастропанкреатодуоденальной резекции / И.И. Дзидзава, И.В. Гайворонский, А.Б. Котив, С.А. Алентьев // Вестник Российской Военно-медицинской академии. – 2021. – Т.23, № 1. – С.33-40. – DOI 10.17816/brmma60216.
18. Ерюхин, И.А. Декомпрессивные венозные анастомозы в хирургическом лечении портальной гипертензии: автореф. дис. ... д-ра мед. наук / Ерюхин Игорь Александрович. – Л., 1975. – 32 с
19. Ефанов, М.Г. Спиральная компьютерная томография: возможности различных поколений томографов в определении нормальной сосудистой анатомии печени. Часть 1. Анатомия афферентных сосудов печени / М. Г. Ефанов, В. А. Вишневский, Г. Г. Кармазановский [и др.] //Анналы хирургической гепатологии. - 2009. - Т. 14, № 2. - С. 44-52.
20. Каванишвили, Ш.И. Хирургическая анатомия воротной вены (анатомо-экспериментальное исследование): расширенный автореф. Дис. ... док мед наук / Каванишвили Шамле Иванович. - Тбилиси, 1962. - 143 с.
21. Каган, И.И. Современные аспекты клинической анатомии XXI века / И.И. Каган // Оперативная хирургия и клиническая анатомия (Пироговский научный журнал).- 2018.- Т. 2, № 4.- С. 33-40.
22. Каган, И.И. Клиническая анатомия в современной морфологии и медицине / И.И. Каган // Медицинское образование и профессиональное развитие. – 2011. – №2. – С. 27–35.
23. Каган, И.И. Прижизненная клиническая анатомия: методические основы, возможности и место в современной медицине / И.И. Каган // Морфологические ведомости. Москва, 2009. - № 3. - С. 63-64.
24. Касаткин, С.Н. Применение вариационно-статистического метода при изучении

- количественной анатомии кровеносной системы / Касаткин С.Н. // Сборник научных работ по анатомии кровеносной системы. - Волгоград, 1964. - ч.1. - С. 32-45.
25. Кернесюк, Н.Л. Морфометрическая топография как методология вариантной и прикладной анатомии человека / Кернесюк Н.Л., Сысоева Л.Ф., Гетманова А.В., Вилкова И.В., Мельникова Н.Г.// Тез. докл. IV Конгресса Международной ассоциации морфологов. Морфология, 1998. - т. 113. - № 3. - С. 57.
26. Киблаев, И.Г. Хирургическая анатомия воротной вены и ее притоков / И.Г. Киблаев, Р.М. Рагимов // Журнал анатомии и гистопатологии. – 2015. – Т. 4, № 3. – С. 58–59.
27. Клиническая анатомия системы воротной вены печени [Текст]: руководство / Р. Е. Калинин [и др.]. - М. : ГЭОТАР-Медиа, 2016. - 157 с.
28. Коваленко, Н.А. Вариантная анатомия ветвей чревного ствола, корней и притоков воротной вены и её прикладное значение в хирургии гастроспленопанкреатодуоденальной зоны: дис. ... канд. мед. Наук : 14.03.01, 14.01.17 / Коваленко Николай Александрович. - Санкт-Петербург, 2019. – 172 с.
29. Кованов, В.В. Оперативная хирургия и топографическая анатомия / Кованов В.В., Аникина Т.И. - М. : Медицина, 1985. - 367 с.
30. Колсанов, А.В. Вариантная анатомия воротной вены по данным компьютерной томографии / А.В. Колсанов, А.А. Манукян, П.М. Зельтер [и др.] // Журнал анатомии и гистопатологии. – 2017. – Т. 6, № 4. – С. 31–36.
31. Колсанов, А.В. Изучение анатомии воротной вены с помощью системы предоперационного планирования / А.В. Колсанов, А.А. Манукян, П.М. Зельтер [и др.] // Оперативная хирургия и клиническая анатомия. - 2017. № 2. - С. 3-6.
32. Колсанов, А.В. Виртуальное моделирование операции на печени на основе данных компьютерной томографии / А.В. Колсанов, А.А. Манукян, П.М. Зельтер [и др.] // Анналы хирургической гепатологии. - 2016. - Т. 21, №4. - С. 16-22.
33. Котельников, Г.П. Доказательная медицина. Научно-обоснованная медицинская практика / Г.П. Котельников, А.С. Шпигель. - Самара: Перспектива, 2012. - 116 с.
34. Котенко, О. Г. Сравнение рентген-анатомических особенностей сосудистого русла донора и реципиента при трансплантации левой латеральной секции от живого донора / О. Г. Котенко, Д. А. Федоров, А. В. Гриненко [и др.] // Сучасні медичні технології. - 2011. - № 3-4. - С. 183-187.
35. Лаптева, М.Г. Аномалия развития сосудисто-секреторных элементов печени: правосторонняя круглая связка и ложный левосторонний желчный пузырь / М.Г. Лаптева, О.Н. Сергеева, А.В. Кукушкин [и др.] // REJR Russian electronic journal of radiology. - 2017. - Т. 7, № 2. - С. 163-173.

36. Левенец, С.В. История изучения анатомической изменчивости системы воротной вены (обзор литературы) / С.В. Левенец // Загальна патологія та патологічна фізіологія. – 2014. – Т. 9, № 2. – С. 5–11.
37. Левенец, С.В. Особенности строения системы воротной вены при циррозе печени и портальной гипертензии / С.В. Левенец // Український морфологічний альманах. - 2009. - Т. 7, № 2. - С. 73-74.
38. Леонович, А.Е. Редкое наблюдение: врожденная аномалия развития воротной вены, сочетающаяся с аберрантными сосудами левой почки и дефектом межжелудочковой перегородки / А.Е. Леонович, И.А. Соколова, З.А. Лемешко, М.В. Маевская // Медицинская визуализация. – 2005. – № 6. – С. 68–70.
39. Май В.П. Объемная визуализация в компьютерной томографии / Май В.П., Мельман С.В. // Вестник компьютерных и информационных технологий. - 2015. - №8 (134). - С. 51-56.
40. Маргорин, Е.М. Индивидуальная анатомическая изменчивость человека (методическое пособие) / Е.М. Маргорин . - Ленинград : 1975. - 34 с.
41. Милюков, В.Е. Современные представления о морфофункциональной организации сосудистого русла печени / В.Е. Милюков, Х.М. Шарифова// Регионарное кровообращение и микроциркуляция. - 2017. - Т. 16, №4. - С. 4-10.
42. Монахов А.Р. Прижизненное донорство фрагментов печени для трансплантации детям: автореф. дис. ... канд. мед. наук: 14.01.24 / Монахов Артем Рашидович . - Москва, 2015. - 156 с.
43. Нагорнов, П.В. Методы прижизненной визуализации (КТ,МРТ) в изучении клинической анатомии воротной вены и ее притоков (обзор литературы) / П.В. Нагорнов // Клиническая анатомия и экспериментальная хирургия. - 2011. - №11. - С. 186-190.
44. Намазов, Ф.У. Особенности портального кровоснабжения задненижних сегментов печени / Ф.У. Намазов, Д.В. Казаковцев, В.А. Журавлев // Вятский медицинский вестник. – 2006. – № 2. – С. 93–95.
45. Оскенбаева, К.К. Ультразвуковое исследование сосудов гепатобилиарной системы / К.К. Оскенбаева // Clinical medicine of Kazakhstan. - 2012. - №4 (26). - С. 94-97.
46. Островерхов, Г.Е. Оперативная хирургия и топографическая анатомия / Островерхов Г.Е., Бомаш Ю.М., Лубоцкий Д.Н. - Курск; Москва : АОЗТ «Литера», 1998. - 720 с.
47. Петренко, В. М. Преобразования венозного русла печени у эмбрионов человека / В.М. Петренко // Бюллетень науки и практики. - 2018. - Т. 4, № 2. - С.117 — 130.
48. Петренко, В.М. Развитие вен печени в эмбриогенезе человека / В.М. Петренко // Международный журнал экспериментального образования. - 2016. - №7. - С. 165.
49. Петренко, В.М. Эмбриональные основы возникновения врожденной непроходимости

- двенадцатиперстной кишки человека / В.М, Петренко — 2-е изд. испр. и доп. - М. ; Берлин : Директ-Медиа, 2017. - 202с., илл.
50. Попов, Г.А. Морфология внеоргана отдела воротной вены в онтогенезе человека: автореф. Дис. ... канд. мед. наук: 14.00.02 / Попов Геннадий Александрович. - Ярославль, 1990. - 22 с.
51. Привес, М.Г. Анатомия человека: учебник для студентов медицинских вузов / М.Г. Привес, Н.К. Лысенков, В.И. Бушкович. – Издание 11-е, переработанное и дополненное. – Санкт-Петербург: Гиппократ, 1998. – 704 с.
52. Привес, М.Г. Анатомия человека / Привес М.Г., Лысенков Н.К., Буткович В.И. - Санкт-Петербург: «Гиппократ», 2003. - 683 с.
53. Рзаев, Р.Т. Современные неинвазивные методы визуализации в определении анатомических вариантов деления воротной и строения печеночных вен при родственной ортотопической трансплантации печени // Р.Т. Рзаев, Ю.Р. Камалов, М.А. Татаркина [и др.] // Хирургия. - 2012. - № 10. - С. 70-76.
54. Русских, А.Н. Венозная архитектура печени мужчин. Клиническое исследование / А.Н. Русских, П.А. Самотесов, Н.С. Горбунов [и др.] // Сибирский медицинский журнал.- 2011. - Т. 26, № 4. - С. 79-84.
55. Русских, А.Н. Ультрасонографические особенности порто-кавального русла печени мужчин разных соматотипов в норме и при патологии / А.Н. Русских, П.А. Самотесов, Н.С. Горбунов [и др.] // Сибирский медицинский журнал. - 2011. - № 4. - С. 85-88.
56. Симбирцев, С.А. Использование 3D моделирования в хирургии и анатомии / Симбирцев С.А., Лойт А.А., Лебедев А.К., Трунин Е.М., Смирнов С.В. // Вопросы реконструктивной и пластической хирургии. - 2003. - № 3. - С. 49-51.
57. Сотников, А. С. Морфофункциональное обоснование расширенной гастропанкреатодуоденальной резекции с коррекцией портального кровотока (экспериментально-морфологическое исследование): автореф. дис. ... док. мед. наук: 14.01.17, 14.03.01/ Сотников Александр Семенович - Курск, 2012. - 40 с.
58. Степанова, Ю.А. Аневризмы системы воротной вены: значение лучевых методов в диагностике и лечении (обзор литературы) / Ю.А. Степанова, И.Е. Тимина, Е.Н. Малахова [и др.] // Медицинская визуализация. - 2014. - №6. - С. 51-58.
59. Третьяков, А.А. Микрохирургические портокавальные анастомозы при портальной гипертензии (экспериментальное исследование) / А.А. Третьяков, И.И. Каган, П.В. Нагорнов [и др.] // Креативная хирургия и онкология. - 2014. - № 3. - С. 26-29.
60. Трофимова, Т.Н. Лучевая анатомия человека / Под ред. Т.Н. Трофимовой.- СПб.: Издательский дом СПбМАПО, 2005. - 496 с.

61. Хоронько, Ю.В. Особенности ангиоархитектоники воротной вены в контексте предстоящего трансюгулярного внутривенного портосистемного шунтирования у больных с портальной гипертензией цирротического генеза / Ю.В. Хоронько, А.В. Дмитриев, С.И. Дударев [и др.] // Журнал фундаментальной медицины и биологии. - 2012. - № 2. - С. 69-72.
62. Шалимов, А.А. Портальная гемодинамика у больных с варикозным расширением вен пищевода и желудка при циррозе печени / А.А. Шалимов, Н.Я. Калита, О.Г. Котенко // Журн. АМН України. – 1999. – Т. 5, № 2. – С. 263–273.
63. Adeyekun, A.A. Grey-scale sonographic evaluation of portal vein diameter in healthy nigerian adults / A.A. Adeyekun, H.B. Tsebi // JMBR.- 2014.- Vol 13, № 1.- P. 17-24.
64. Agarwal, A. Multidetector CT portal venography in evaluation of portosystemic collateral vessels / A. Agarwal, M, Jain // Journal of Medical Imaging and Radiation Oncology. - 2008. - Vol. 52. - P.4–9.
65. Akgul, E. Portal venous variations. Prevalence with contrast-enhanced helical CT / E. Akgul, M. Inal, S. Soyupak [et al.] // Acta Radiologica. - 2002. - Vol. 43. - P. 315–319.
66. Al-Awad, A. Variante anatómica en el origen de la vena porta: a propósito de un caso /A. Al-Awad, A. Granados, A. Sánchez [et al.] //Rev. Arg. Anat. Onl.- 2012.- Vol. 3, № 4. - P.116 –119.
67. Alexander, W.F. Variations in the portal system of veins / W.F. Alexander, H.K. Purcell // Anat. Rec. – 1952. – Vol. 109. – P. 261–262.
68. Alonso-Torres, A. Multidetector CT in the evaluation of potential living donors for liver transplantation / A. Alonso-Torres, J. Fernandez-Cuadrado, I. Pinilla [et al.] // RadioGraphics. - 2005. - Vol. 25, № 4. - P.1017-1030.
69. Anakwue, A.C. Sonographic evaluation of normal portal vein diameter in Nigerians / A.C. Anakwue, R.C. Anakwue, A.C. Ugwu [et al.] // Euro J. Sci. Res. 2009. Vol. 36, № 1. P. 114–117.
70. Arora, J Ramification pattern of portal vein in right lobe of liver - a corrosion cast study / J. Arora, V. Kapur, A. Kakkar // J. Anat. Soc. India. - 2003. - Vol. 52, № 1. - P. 12-14.
71. Asran, M.K. Congenital absence of the portal vein with hepatic adenomatosis / M.K. Asran, E.M. Loyer, H. Kaur [et al.] // Radiology. – 2012. – Vol. 262, № 1. – P. 364–367.
72. Atasoy, Ç. Prevalence and types of main and right portal vein branching variations on MDCT / Ç, Atasoy, E. Özyürek // AJR Am. J. Roentgenol. - 2006. - Vol. 187. - P. 676-691.
73. Atrevi, N. Veine porte: mode de division et ses variantes à propos de 32 dissections / N. Atrevi, A. Kokoua, H. Yangni-Angate [et al.] // Morphologie. – 2005. – Vol. 89. – P. 76–81.
74. Atri, M. Intrahepatic portal venous variations: prevalence with ultrasound / M. Atri, P.M. Bret, M.A. Fraser-Hill // Radiology. – 1992. – Vol. 184. – P. 157–158.

75. Ayad, A. Variations in surgical anatomy of the portal vein in living donor liver transplantation / A. Ayad, W. Tobar, M.Hassan [et al.] // Kasr El Aini Journal of Surgery . - 2008. - Vol. 9, № 3. - P. 19-24.
76. Baba, Y. Intrahepatic portal venous variations: Demonstration by helical CT during arterial portography / Y. Baba, H. Hokotate, H. Nishi [et al.] // J. Comput. Assist. Tomogr. - 2000. - Vol. 24, № 5. - P. 802–808.
77. Baere, T. Preoperative portal vein embolization: indications and technical considerations / T. de Baere, A. Denys, D.C. Madoff // J.TVIR.- 2007.- Vol. 10.- P. 67-78.
78. Bellamy, E.A. Ultrasound demonstration of changes in the normal portal venous system following a meal / E.A. Bellamy, M.C. Bossi, D.O. Cosgrove // The British Journal of Radiology. - 1984. - Vol. 57. - P.147-149.
79. Benninger, B. Splenomesenteric vein: formally recognising a clinically relevant section of the portal venous drainage system / B.Benninger // Folia/ Morphol. - 2013. - Vol. 72, № 1. - P. 63-66.
80. Bergman, R.A. Compendium of human anatomic variations / R.A. Bergman, S.A. Thompson, A.K. Afifi, F.A. Saadeh. – Baltimore: Urban & Schwarzenberg, 1988. – P. 70.
81. Bhattacharya, J. Sonographical assessment of portal vein diameter in northern part of West Bengal,India / J. Bhattacharya, A. Dasb, A. Bhowmikc // Oct. Jour. Env. Res.- 2013.- Vol. 1, № 3.- P. 231-234.
82. Brancatelli, G. Portal venous thrombosis or sclerosis in liver transplantation candidates: preoperative CT findings and correlation with surgical procedure / G. Brancatelli, M.P. Federle, K. Pealer [et al.] // Radiology.– 2001. – Vol. 220. – P. 321– 328.
83. Carlsen, E.N. Newer ultrasonographic anatomy in the upper abdomen: I. The portal and hepatic venous anatomy / E.N. Carlsen, R.A. Filly // Journal of Clinical Ultrasound. - 1975. - Vol. 4, № 2. - P. 85-90.
84. Carneiro, C. All about portal vein: a pictorial display to anatomy, variants and physiopathology / C. Carneiro, J. Brito, C. Bilreiro [et al.] // Insights into Imaging. - 2019. - Vol. 10. - DOI:10.1186/s13244-019-0716-8
85. Carr, J. C. Preoperative evaluation of the entire hepatic vasculature in living liver donors with use of contrast-enhanced MR angiography and true fast imaging with steady-state precession / J. C. Carr, A. A. Nemcek, Jr, M. Abecassis [et al.] // J. Vasc. Interv. Radiol. - 2003. - Vol. 14, № 4. - P. 441– 449.
86. Catalano, O. A. Vascular and biliary variants in the liver: implications for liver surgery / O. A. Catalano, A. H. Singh, R. N. Uppot [et al.] // RadioGraphics. - 2008. - Vol. 28, № 2. - P. 359– 380.

87. Chaijaroonkhanarak, W. Length, diameter and variations in types of portal vein formations in northeastern thais / W. Chaijaroonkhanarak, W. Woraputtaporn, P. Amarttayakong [et al.] // SMJ. – 2010. – Vol. 25, № 4. – P. 323–327.
88. Chaib, E. Absence of bifurcation of the portal vein / E. Chaib // Surg. Radiol. Anat. - 2009.- Vol. 31. - P. 389–392.
89. Cheluvashetty, S. B. Unusual branching pattern of the portal vein: its importance / S. B. Cheluvashetty, V. Rachapalli // Journal of Clinical and Diagnostic Research. - 2017. - Vol. 11, № 8. - DOI: 10.7860/JCDR/2017/29011.10390.
90. Cheng, Y.F. Variations of the middle and inferior right hepatic vein: application in hepatectomy / Y.F. Cheng, T. Huang, C. Chen [et al.] // Journal of clinical ultrasound. - 1997.- Vol. 25, № 4. - P. 175-182.
91. Chevrel, J.P. Anatomie clinique: le tronc / J.P. Chevrel. – Paris–München– Melbourne: Springer Verlag, 1995. – 622 p.
92. Cho, A. Proposal for a reclassification of liver based anatomy on portal ramifications / A. Cho, S. Okazumi, Y. Miyazawa [et al.] // The American Journal of Surgery. - 2005. - Vol. 189. - P. 195–199.
93. Choi, S.O. Preduodenal portal vein: a cause of prenatally diagnosed duodenal obstruction / S.O. Choi, W.H. Park // Journal of Pediatric Surgery. - 1995. - Vol.30, №10. - P. 1521-1522.
94. Clavien, P.A. A simple technique of portal vein resection and reconstruction during pancreaticoduodenectomy / P.A. Clavien, H.A. Rudiger // J. Am. Coll. Surg. - 1999. - Vol. 189, № 6. - P. 629-634.
95. Collardeau-Frachon, S. Vascular development and differentiation during human liver organogenesis / S. Collardeau-Frachon, J.Y. Scoazec // The anatomical record. - 2008. - Vol. 291. - P. 614–627.
96. Couinaud, C. Liver anatomy: portal (and suprahepatic) or biliary segmentation / C. Couinaud // Dig. Surg. - 1999. - Vol.16. - P.459–467.
97. Covey, A.M. Incidence, patterns, and clinical relevance of variant portal vein anatomy / A.M. Covey, L.A. Brody, G.I. Getrajdman [et al.] // AJR Am. J. Roentgenol. – 2004. – Vol. 183. – P. 1055–1064.
98. Dahlan, M. Congenital absence of the portal vein with splenomegaly in a young woman (Case report) / M. Dahlan, I. Situmorang // Med. J. Indones. - 2005. - Vol. 14. - P. 122-127.
99. Deshpande, R.R. Surgical anatomy of segmental liver transplantation / R.R. Deshpande, N.D. Heaton, M. Rela // British Journal of Surgery. - 2002. - Vol. 89. - P. 1078-1088.
100. Dighe, M. Duplication of the portal vein — a rare congenital anomaly / M. Dighe, S. Vaidya // The British Journal of Radiology. - 2009. - Vol. 82. - P 32–34.

101. Douglas, B.E. The anatomy of the portal vein and its tributaries / B.E. Douglas, A.H. Bagenstoss, W.H. Hollinshead // *Surg. Gynecol. Obstet.* – 1950. – Vol. 91, № 5. – P. 562–576.
102. Draghi, F. Ultrasound examination of the liver: Normal vascular anatomy / F. Draghia, G.L. Rapaccini, C. Fachinetti [et al.] // *Journal of Ultrasound.* - 2007.- Vol. 10. - P. 5-11.
103. Duncan, N.D. Obstruction of the duodenum by a preduodenal portal vein in situs inversus / N.D. Duncan, H. Trotman, M. Seepersaud [et al.] // *West Indian Med. J.*- 2007.- Vol. 56, № 3. - P. 285-287.
104. Elsayes, K. M. A comprehensive approach to hepatic vascular disease / K. M. Elsayes, A. M. Shaaban, S. M. Rothan [et al.] // *RadioGraphics.*- 2017.- Vol. 37.- P. 813–836.
105. Eltayeb. A.A. Preduodenal portal vein: a cause of duodenal obstruction in one case and incidental finding in another / A.A. Eltayeb // *Surgery.*- 2012.- Vol.- 2:2.- DOI: 10.4172/2161-1076.1000109
106. Erbay, N. Living donor liver transplantation in adults: vascular variants important in surgical planning for donors and recipients / N. Erbay, V. Raptopoulos, E. A. Pomfret [et al.] // *AJR Am. J. Roentgenol.* – 2003. – Vol. 181. – P. 109–114.
107. Esscher, T. Preduodenal portal vein – a cause of intestinal obstruction? / T. Esscher // *J. Pediatr. Surg.* – 1980. – Vol. 15. – P. 609–612
108. Evans, D.V. Vascular resection and intraoperative radiation therapy during pancreaticoduodenectomy: rationale and technique / D.V. Evans, J.E. Lee, S.D. Leach [et al.] // *Advanc. Surg.* – 1996. – Vol. 29. – P. 235–262.
109. Fasel, J.H.D. Portal venous territories within the human liver: An anatomical reappraisal / J.H.D. Fasel // *The anatomical record.* - 2008.- Vol. 291.- P. 636–642.
110. Fernandes, E.T. Preduodenal portal vein: surgery and radiographic appearance / E.T. Fernandes, E.M. Burton, S.D. Hixson, R.S. Hollabaugh // *J. Pediatr. Surg.* – 1990. – Vol. 25, № 12. – P. 1270–1272.
111. Filly, R.A. Anatomic variation of portal venous anatomy in the porta hepatis: ultrasonographic evaluation / R. A. Filly, F. C. Laing // *Journal of clinical ultrasound.* - 1978.- Vol. 2, № 2. - P. 83-89.
112. Franceschini, L.J. Ramification of the portal vein at the porta hepatis in humans / L.J. Franceschini, J.R. Ortale // *Surg. Radiol. Anat.* - 1995. - Vol. 17. - P. 35-39.
113. Fraser-Hill, M. A. Intrahepatic portal venous system: variations demonstrated with duplex and color doppler US / M. A. Fraser-Hill, M. Atri, P. M. Bret [et al.] // *Radiology.* - 1990. - Vol. 177, № 2. - P. 523-526.
114. Fulcher, A. S. Right lobe living donor liver transplantation: preoperative evaluation of the donor with MR imaging / A. S. Fulcher, R. A. Szucs, M. J. Bassignani [et al.] // *AJR Am. J.*

- Roentgenol. – 2001. – Vol. 176. – P. 1481–1491.
115. Gadodia, A. Congenital absence of portal vein with large inferior mesenteric-caval shunt / A. Gadodia, R. Sharma, H. Kandpal, R. Prashad // *Trop Gastroenterol.* – 2011. – Vol. 32, № 3. – P. 223–226.
 116. Gadzijev, E. M. Surgical anatomy of hepatoduodenal ligament and hepatic hilus / E. M. Gadzijev // *J. Hepatobiliary. Pancreat. Surg.* - 2002. - Vol. 9. - P. 531–533.
 117. Gallego, C. Congenital and acquired anomalies of the portal venous system / C. Gallego, M. Velasco, P. Marcuello [et al.] // *RadioGraphics.* - 2002. - Vol. 22, № 1. - P. 141–159.
 118. Germain, T. Liver segmentation: practical tips / T. Germaina, S. Favelier, J.-P. Cercueil // *Diagnostic and Interventional Imaging.* - 2014. - Vol. 95. - P. 1003—1016.
 119. Gemechu, G. Mean normal portal vein diameter using sonography among clients coming to radiology department of Jimma University Hospital, Southwest Ethiopia / G. Gemechu, G. Wondim, T. Tsegaye // *Ethiop. J. Health. Sci.* - 2016. - Vol. 26, № 3. - P. 237-242.
 120. Georgiev, G.P. Significance of anatomical variations for clinical practice / G.P. Georgiev // *Int. J. Anat. Var.*- 2017.- Vol. 10.- P.43–44.
 121. Gilfillan, R.S. Anatomic study of the portal vein and its main branches / R.S. Gilfillan, H.L. Hills // *Arch. Surg.* – 1950. – Vol. 61. – P. 449–461.
 122. Goldberg, M. A. MR angiography of the portal and hepatic venous systems: preliminary experience with echoplanar imaging / M. A. Goldberg, E. K. Yucel, S. Saini [et al.] // *AJR Am. J. Roentgenol.* – 1993. – Vol. 160. – P. 35–40.
 123. Gorantla, V.R. Anomalous formation of the portal vein: a case report / V.R. Gorantla, B.K. Potu, T. Pulakunta [et al.] // *Jornal Vascular Brasileiro.* – 2007. – Vol. 6, № 4. – P. 399–401.
 124. Gosavi, S. N. A cadaveric study of portal vein termination and its surgical relevance / S. N. Gosavi, S. D. Jadhav, R. S. Garud // *Journal of Krishna Institute of Medical Sciences University.* - 2017. - Vol. 6, № 2. - P. 69-73.
 125. Goussous, N. Prepancreatic postduodenal portal vein: a case report and review of the literature / N. Goussous, St. C. Cunningham // *Journal of Medical Case Reports.* - 2017. - Vol. 11. - DOI 10.1186/s13256-016-1165-3
 126. Graf, O. Anatomic variants of mesenteric veins: depiction with helical CT venography / O. Graf, G.W. Boland, J.A. Kaufman [et al.] // *AJR Am. J. Roentgenol.* – 1997. – Vol. 168. – P. 1209–1213.
 127. Guerra, A. Imaging assessment of portal venous system: pictorial essay of normal anatomy, anatomic variants and congenital anomalies / A. Guerra, A.M. De Gaetano, A. Infante [et al.] // *Eur. Rev. Med. and Pharmacol. Sci.* - 2017. - Vol. 21. - P. 4477-4486.
 128. Guiney, M. J. Multi-detector row CT of relevant vascular anatomy of the surgical plane in

- split-liver transplantation / M. J. Guiney, J. B. Kruskal, J. Sosna [et al.] // *Radiology*. - 2003. - Vol. 229, № 2. - P. 401-407.
129. Guler, N. Anatomical variations of donor portal vein in right lobe living donor liver transplantation: the safe use of variant portal veins / N. Guler, M. Dayangac, O. Yaprak [et al.] // *Transpl. Int.* – 2013. – Vol. 26. – P. 1191–1197.
 130. Gupta, D. Porta hepatis in normal liver / D. Gupta, P. N. Sharma, A. Gandotra [et al.] // *International Journal of Biomedical and Advance*. - 2017. - Vol. 8, № 3. - P. 121-125.
 131. Gupta, R. Portal vein branching pattern in anomalous right-sided round ligament / R. Gupta, A. Miyazaki, A. Cho, M. Ryu // *Abdom. Imaging*.- 2010.- Vol.35, № 3.- P. 332-336.
 132. Haag, K. Correlation of duplex sonography findings and portal pressure in 375 patients with portal hypertension / K. Haag, M. Rössle, A. Ochs [et al.] // *AJR*.- 1999.- Vol. 172.- P.631-635.
 133. Hashimoto, T. Biliary atresia with preduodenal portal vein: a new hypothesis in the development of preduodenal portal vein (in Japanese with English abstract) / T. Hashimoto, J. Yura // *Jpn. J. Pediatr. Surg.* – 1979. – Vol. 11. – P. 1301– 1310.
 134. Hata, F. Identification of segments VI and VII of the liver based on the ramification patterns of the intrahepatic portal and hepatic veins / F. Hata, K. Hirata, G. Murakam [et al.] // *Clinical Anatomy*. - 1999. - Vol. 12. - P. 229–244.
 135. Hawaz, Y. Ultrasound assessment of normal portal vein diameter in ethiopians done at Tikur Anbessa Specialized Hospital / Y. Hawaz, D. Admassie, T. Kebede // *East Cent. Afr. J. Surg.* - 2012. - Vol. 17, № 1. - P. 90-93.
 136. Heilmaier, C. Mapping of hepatic vascular anatomy: dynamic contrast-enhanced parallel MR imaging compared with 64 –detector row CT / C. Heilmaier, R. Sutter, A.M. Lutz, B. Seifert [et al.] // *Radiology*. -2007. - Vol. 245, № 3.- P. 872-880.
 137. Hikspoors, J. P. J. M. Human liver segments: role of cryptic liver lobes and vascular physiology in the development of liver veins and left-right asymmetry / J.P.J.M. Hikspoors, M.M.J.P. Peeters, N. Kruepunga [et al.] // *Scientific reports*. - 2017. -Vol. 7. - DOI:10.1038/s41598-017-16840-1.
 138. Höing, K. Preduodenal superior mesenteric vein and Whipple procedure with vascular reconstruction—A case report / K. Höing, K. I. Ringe, H. Bektas [et al.]// *International Journal of Surgery Case Reports*. - 2015.- Vol. 10. - P. 107–110.
 139. Horton, K.M. Volume-rendered 3D CT of the mesenteric vasculature: normal anatomy, anatomic variants, and pathologic conditions / K.M. Horton, E.K. Fishman // *RadioGraphics*. - 2002. - Vol. 22. - P. 161–172.
 140. Hu, G-H. Insight into congenital of the portal vein: Is it rare / G-H. Hu, L.-G. Shen, J. Yang [et al.] // *World J. Gastroenterol.* - 2008. - Vol. 14, № 39.- P. 5969-5979.

141. Ibinaiye, P. O. Determination of normal portal vein parameters on triplex ultrasound scan among adults in Zaria, Nigeria / P.O. Ibinaiye, J.O. Aiyekomogbon, M. A. Tabari // *Sub-Saharan African Journal of Medicine*. - 2015. - Vol. 2, № 1. - P. 33-38.
142. Ibukuro, K. Spatial anatomy of the round ligament, gallbladder, and intrahepatic vessels in patients with right-sided round ligament of the liver / K. Ibukuro, T. Takeguchi, H. Fukuda [et al.] // *Surg. Radiol. Anat.*- 2016.- Vol. 38, № 9.- P.1061-1067.
143. Iqbal, S. Surgical implications of portal vein variations and liver segmentations: a recent update / S. Iqbal, R. Iqbal, F. Iqbal // *Journal of Clinical and Diagnostic Research*. - 2017. - Vol. 11, № 2. - DOI: 10.7860/JCDR/2017/25028.9453.
144. Ikegami, T. Hilar anatomical variations in living-donor liver transplantation using right-lobe grafts // T. Ikegami, Y. Soejima, A. Taketomi [et al.] // *Dig. Surg.*- 2008. - Vol. 25.- P. 117–123.
145. Inoue, M. Prepancreatic postduodenal portal vein: report of a case / M. Inoue, N. Taenaka, S. Nishimura [et al.] // *Surg. Today*. – 2003. – Vol. 33, № 12. – P. 956–959.
146. Ioanoviciu, S.D. Morphological variability of the hepatic portal vein posterior branch: study on corrosion casts / S.D. Ioanoviciu, C. Ivan, P. Matusz [et al.] // *Materiale plastice*. - 2015. - Vol. 52, № 2.- P. 263-265.
147. Ioanoviciu, S.D. Morphological variability of the hepatic portal vein medial branches: study on corrosion casts / S.D. Ioanoviciu, C. Ivan, P. Matusz [et al.] // *Materiale plastice*. - 2015. - Vol. 52, № 1.- P. 113-115.
148. Ito, K. Portal vein and its tributaries: evaluation with thin-section three-dimensional contrast-enhanced dynamic fat-suppressed MR imaging / K. Ito, R. Blasbalg, S. M. Hussain // *Radiology*. - 2000. - Vol. 215. - P. 381–386.
149. Ito, K. Imaging of congenital abnormalities of the portal venous system / K. Ito, N. Matsunaga, D.G. Mitchell [et al.] // *AJR*.- 1997.- Vol.168.- P. 234-238.
150. Jain, V.K. Congenital absent portal vein with extrahepatic portosystemic shunt: a futile growth / V.K. Jain, S.G. Jain, P.J. Shah [et al.] // *Journal of Rare Disorders: Diagnosis & Therapy*.- 2015.- Vol.1, № 3:23.- DOI: 10.21767/2380-7245.100023
151. Kamel, I. R. Impact of multidetector CT on donor selection and surgical planning before living adult right lobe liver transplantation / I. R. Kamel, J. B. Kruskal, E. A. Pomfret [et al.] // *AJR Am. J. Roentgenol.* – 2001. – Vol. 176. – P. 193–200.
152. Kamitani, T. Anomalous portal branches associated with polysplenia syndrome: imaging findings / T. Kamitani, T. Tajima, D. Kakihara [et al.] // *CMIG Extra Cases*. – 2004. – Vol. 28, № 2. – P. 15–19.
153. Kachlik, D. Variant anatomy and its terminology / D. Kachlik, I. Varga, V. Báca, V. Musil // *Medicina*.- 2020.- Vol.56, №713.- doi:10.3390/medicina56120713

154. Kaur, H. A cadaveric study of morphology of portal vein with its clinical importance / H. Kaur, M. Singh, A. Bajaj // *Med. J. DY Patil Univ.* – 2016. – Vol. 9, № 3. – P. 336–340.
155. Kelly, P. Depicting surgical anatomy of the porta hepatis in living donor liver transplantation / P. Kelly, A. Fung, J. Qu [et al.] // *J. Vis. Surg.*- 2017.- Vol.3, № 43. - doi: 10.21037/jovs.2017.03.08
156. Khamanarong, K. Classification of portal vein tributaries in Thai cadavers including a new type V / K. Khamanarong, W. Woraputtaporn, P. Amarttayakong [et al.] // *Surg. Radiol. Anat.* – 2016. – Vol. 38, № 6. – P. 735–739.
157. Khanam, N. Pattern of anatomical variation of mesenteric veins detected on helical CT venography among patients with pancreatic pathologies / N. Khanam, S. Muzammil, E. Tahir // *JSZMC.* - 2018.- Vol. 9, № 2.- P. 1365-1368.
158. Kimura, W. Variations in portal and hepatic vein branching of the liver / W. Kimura, T. Fukumoto, T. Watanabe, I. Hirai // *Yamagata Med. J.*- 2015.- Vol. 33, №2.- P. 115 — 121.
159. Kishi, Y. Classification of portal vein anatomy for partial liver transplantation / Y. Kishi, Y. Sugawara, J. Kaneko [et al.] // *Transplantation Proceedings.* - 2004. - Vol. 36. - P. 3075–3076.
160. Knight, H.O. An anomalous portal vein with its surgical dangers / H.O. Knight // *Ann. Surg.* – 1921. – Vol. 74, № 6. – P. 697–699.
161. Ko, S. Cantlie’s plane in major variations of the primary portal vein ramification at the porta hepatis: cutting experiment using cadaveric livers / S. Ko, G. Murakami, T. Kanamura [et al.] // *World J. Surg.* - 2004. - Vol. 28. - P. 13–18.
162. Koc, Z. Portal vein variations: clinical implications and frequencies in routine abdominal multidetector CT / Z. Koc, L. Oguzkurt, S. Ulasan [et al.] // *Diagn. Intervent. Radiol.* – 2007. – Vol. 13. – P. 75–80.
163. Kopka, L. Hepatic blood supply: Comparison of optimized dual phase contrast-enhanced three-dimensional MR angiography and digital subtraction angiography / L. Kopka, J. Rodenwaldt, R. Vosschenrich [et al.] // *Radiology.* - 1999. - Vol. 211, №1.- P. 51-58.
164. Kouadio, E. K. Anatomic variation: absence of portal vein bifurcation / E. K. Kouadio, A. Bessayah, P.-J. Valette [et al.] // *Surg. Radiol. Anat.* - 2011. - Vol. 33. - P. 459–463.
165. Krumm, P. Depiction of variants of the portal confluence venous system using multidetector row CT: analysis of 916 cases / P. Krumm, C. Schraml, C. Bretschneider [et al.] // *Fortschr. Röntgenstr.* – 2011. – Vol. 183, № 12. – P. 1123–1129.
166. Kwok, P. C. Anatomy of the portal vein bifurcation: implication for transjugular intrahepatic portal systemic shunts / P. C. Kwok, W. F. Ng, C. S. Lam [et al.] // *Cardiovasc. Intervent. Radiol.*- 2003. - Vol. 26. - P.261–264.
167. Laverdiere, J. T. Congenital absence of the portal vein: case report and MR demonstration / J.

- T. Laverdiere, T. Laor, B. Benacerraf // *Pediatr. Radiol.* - 1995. - Vol. 25. - P. 52-53.
168. Leyendecker, J.R. MR angiography of the portal venous system: techniques, interpretation, and clinical application / J.R. Leyendecker, E. Rivera, W.K. Washburn [et al.] // *RadioGraphics.* - 1997. - Vol. 17, № 6. - P. 1425-1443.
169. Lee, J. P. K. Variation in portal and hepatic venous anatomy as shown by magnetic resonance imaging: implication for transjugular intrahepatic portosystemic shunt / J. P. K. Lee // *Clinical Radiology.* - 1995.- Vol. 50. - P. 108-110.
170. Lee K.K. Surgical techniques according to anatomic variations in living donor liver transplantation using the right lobe / K.K. Lee, S.K. Lee, I.S. Moon, D.G. Kim [et al.] // *Transplantation Proceedings.*- 2008.- Vol. 40.- P. 2517–2520.
171. Lee, S.G. Approach to anatomic variations of the graft portal vein in right lobe living-donor liver transplantation / S.G. Lee, S. Hwang, K.H. Kim [et al.] // *Transplantation.* – 2003. – Vol. 75. – P. 28–32.
172. Lee, V. S. Liver transplant donor candidates: associations between vascular and biliary anatomic variants / V. S. Lee, G. R. Morgan, J. C. Lin [et al.] // *Liver Transplantation.* - 2004. - Vol. 10, № 8. - P. 1049 – 1054.
173. Lee, W.K. Imaging assessment of congenital and acquired abnormalities of the portal venous system / W.K. Lee, S.D. Chang, V.A. Duddalwar [et al.] // *Radio Graphics.* – 2011. – Vol. 31, № 4. – P. 905–926.
174. Leeuwen, M. S. Variations in venous and segmental anatomy of the liver: Two- and Three-Dimensional MR imaging in healthy volunteers // M. S. van Leeuwen, M. A. Fernandez, H. W. van Es [et al.] // *American Journal of Roentgenology.* - 1994. - Vol. 162. - P.1337-1345.
175. Leeuwen, M. S. Portal venous and segmental anatomy of the right hemiliver: observations based on Three-Dimensional spiral CT renderings / M.S. van Leeuwen, J. Noordzij, M.A. Fernandez [et al.] // *American Journal of Roentgenology.* - 1994. - Vol. 163. - P.1395-1404.
176. Lin, H.-Y. Is right-sided ligamentum teres hepatis always accompanied by left-sided gallbladder? Case reports and literature review / H.-Y. Lin, R.-C. Lee // *Insights Imaging.* - 2018. - Vol. 9. - P. 955–960.
177. López, C. A. D. Seven segmental pedicles at the porta hepatis / C. A. D. López, D. Y. R. Serrano // *Int. J. Morphol.* - 2018. - Vol. 36, № 3. - P. 931-936.
178. Lowe, M.C. Anatomy of hepatic resectional surgery / M. C. Lowe, M. I. D'Angelica // *Surg. Clin. N. Am.* - 2016. - Vol. 96. - P. 183–195.
179. Luntsi, G. Sonographic assessment of the portal vein diameter in apparently healthy adults in a Northern Nigerian population / G. Luntsi, M. Sani, J. D. Zira [et al.] // *African Health Sciences.* - 2016. - Vol. 16, № 4. - P.1163-1168.

180. Macchi, V. Pattern of branching of the left portal vein: an anatomo-radiological study / V. Macchi, A. Porzionato, A. Morra [et al.] // *Surg. Radiol. Anat.* - 2015.- DOI 10.1007/s00276-015-1440-9.
181. Macdonald, D.B. Relationship between vascular and biliary anatomy in living liver donors / D.B. Macdonald, M.A. Haider, K. Khalili [et al.] // *AJR.* - 2005. - Vol. 185. - P. 247-252.
182. Madoff, D.C. Transhepatic portal vein embolization: anatomy, indications, and technical considerations / D. C. Madoff, M. E. Hicks, J.-N. Vauthey [et al.] // *RadioGraphics.* - 2002. - Vol. 22, № 5. - P. 1063–1076.
183. Mandal, L. Correlation of portal vein diameter and splenic size with gastro-oesophageal varices in cirrhosis of liver / L. Mandal, S. K. Mandal, D. Bandyopadhyay [et al.] // *Journal Indian Academy of Clinical Medicine.* - 2011. - Vol. 12, № 4. - P. 266-270.
184. Manjunatha, Y.C. An unusual variant of the portal vein / Y.C. Manjunatha, Y.C. Beeregowda, A. Bhaskaran // *Journal of Clinical Diagnostic Research.* – 2012. – Vol. 6, № 4. – P. 731–733.
185. Mantovani, M. Anatomic study of portal vein. Transpancreatic vessels injuries approach / M. Mantovani, R. F. Leal, M. J. Fontelles // *Acta Cirúrgica Brasileira.* - 2002. - Vol. 17, № 4. - P. 225 – 231.
186. Marcos, A. Surgical management of anatomical variations of the right lobe in living donor liver transplantation / A. Marcos, J. M. Ham, R. A. Fisher [et al.] // *Annals of surgery.* - 2000. - Vol. 231, № 6. - P. 824–831.
187. Marks, C. Developmental basis of the portal venous system / C. Marks // *Am. J. Surg.* – 1969. – Vol. 117. – P. 671–681.
188. Mcakthur, M.S. The surgical anatomy of the porta hepatis / M.S. Mcakthur, J. Hiatt, E. A. Bastounis // *Journal of Surgical Research.* - 1974. - Vol. 17. - P. 111-113.
189. Megally, H. I. Role of MDCT angiography in assessment of vascular variant in potential living liver donor transplantation / H. I. Megally, Y. M. Badran, S. M. Abdelal [et al.] // *The Egyptian Journal of Radiology and Nuclear Medicine.* - 2013. - Vol. 44. - P. 713–718.
190. Morgan, G. Congenital absence of the portal vein: two cases and a proposed classification system for portasystemic vascular anomalies / G. Morgan, R. Superina // *Journal of Pediatric Surgery.* - 1994. - Vol.29, №9. - P.1239 – 1241.
191. Mukai, J. K. Imaging of surgically relevant hepatic vascular and segmental anatomy. Part 1. Normal anatomy / J. K. Mukai, C. M. Stack, D. A. Turner [et al.] // *AJR Am. J. Roentgenol.* – 1987. – Vol. 149. – P. 287–292.
192. Muneta, S. Polysplenia syndrome with various visceral anomalies in an adult: embryological and clinical considerations / S. Muneta, S. Sakai, H. Fukuda [et al.] // *Internal. Medicine.* - 1992. - Vol. 31, № 8. - P. 1026 -1031.

193. Munguti, J. Conventional and variant termination of the portal vein in a black Kenyan population / J. Munguti, K. Awori, P. Odula [et al.] // *Folia Morphol.* - 2013. - Vol. 72, № 1. - P. 57-62.
194. Munguti, J. Pattern and position of portal vein formation in a Kenyan population / J. Munguti, M. Sammy, I. Cheruiyot [et al.] // *MOJ Anat. & Physiol.* - 2017. - Vol. 3, № 3. - DOI: 10.15406.
195. Nakamura, T. Anatomical variations and surgical strategies in right lobe living donor liver transplantation: lessons from 120 cases / T. Nakamura, K. Tanaka, T. Kiuchi [et al.] // *Transplantation.* - 2002. - Vol. 73, № 12. - P. 1896–1903.
196. Nayak, S.B. Unusual jejunal tributaries of the splenic vein and their surgical importance: a case report / S.B. Nayak, A.P. Aithal, R.D. Melanie [et al.] // *OA Case Reports.* - 2013. - Vol. 2, № 4. - P. 36–37.
197. Niederau, C. Sonographic measurements of the normal liver, spleen, pancreas, and portal vein / C. Niederau, A. Sonnenberg, J. E. Muller [et al.] // *Radiology.* - 1983. - Vol. 149. - P. 537-540.
198. Neginhal, D. D. Normal anatomy of porta hepatis—a cadaveric study / D. D. Neginhal, U. K. Kulkarni // *Natl. J. Clin. Anat.* - 2019. - Vol. 8. - P. 22–26.
199. Niwa, T. Congenital absence of the portal vein: clinical and radiologic findings / T. Niwa, N. Aida, K. Tachibana [et al.] // *Journal of Computer Assisted Tomography.* - 2002. - Vol. 26, № 5. - P. 681–686.
200. Özbülbul, N. I. Congenital and acquired abnormalities of the portal venous system: multidetector CT appearances / N. I. Özbülbul // *Diagn. Interv. Radiol.* - 2011. - Vol. 17, № 2. - P. 135–142.
201. Ozsoy, M. The results of vascular and biliary variations in turks liver donors: comparison with others / M. Ozsoy, M. Zeytunlu, M. Kilic [et al.] // *ISRN Surgery.* - 2011. - Vol. 2011. - DOI:10.5402/2011/367083.
202. Owen, C. Sonographic evaluation of the portal and hepatic systems / C. Owen, P. Meyers // *Journal of Diagnostic Medical Sonography.* - 2006. - Vol. 22, № 5. - P. 317–328.
203. Pagani, J. J. Intrahepatic vascular territories shown by computed tomography (CT). The value of CT in determining resectability of hepatic tumors / J. J. Pagani // *Radiology.* - 1983. - Vol. 147. - P. 173-178.
204. Pang, G. CT virtual endoscopy for analyzing variations in the hepatic portal vein / G. Pang, G. Shao, F. Zhao [et al.] // *Surg. Radiol. Anat.* - 2015. - Vol. 37, № 5. - P. 457–462.
205. Pannu, H. K. Liver transplantation: Preoperative CT evaluation / H. K. Pannu, W. R. Maley, E. K. Fishman // *RadioGraphics.* - 2001. - Vol. 21, Special Issue. - P.133–146.
206. Papadopoulos, N.J. Stereotactic patterns of the extrahepatic portal venous system / N.J.

- Papadopoulos // *Anat. Clin.* – 1981. – Vol. 3. – P. 143–148.
207. Pathak, A. Abernethy malformation: a case report / A. Pathak, N. Agarwal, J. Mandliya [et. Al] // *BMC Pediatr.* - 2012.- Vol.12:57. - DOI: 10.1186/1471-2431-12-57
208. Pichon, N. Hepatocarcinoma with congenital agenesis of the portal vein / N. Pichon, F. Maissonnette, F. Pichon-Lefièvre [et al.] // *Jap. J. Clin. Oncol.* – 2003. – Vol. 33, № 6. – P. 314–316.
209. Purcell, H.K. Observations on the major radicles of the extrahepatic portal systems / H.K. Purcell, J.J. Connor, W.F. Alexander, N.M. Scully // *AMA Arch. Surg.* – 1951. – Vol. 62, № 5. – P. 670–677
210. Qin, J. Retrospective analysis of venograms of hepatic and portal veins: clinical implications for transjugular intrahepatic portosystemic shunt placement / J. Qin, S. Tang, Q. He [et al.] // *Hepatogastroenterology.* - 2014. - Vol. 133. - P.1165-1169.
211. Rameshbabu, C.S. Standard imaging techniques for assessment of portal venous system and its tributaries by linear endoscopic ultrasound: a pictorial essay / C. S. Rameshbabu, Z. A. Wani, P. Rai [et al.] // *Endosc. Ultrasound.* - 2013 . - Vol. 2, № 1.- P. 16-34.
212. Rapotra, M. Anomalous formation of the portal vein and its clinical relevance: a case report / M. Rapotra, R. Singh // *International Journal of Innovative Research and Advanced Studies.* - 2016. - Vol. 3, № 9. - P. 88-90.
213. Rat, P. One liver for two: partition of the portal elements / P. Rat, P. Paris, J.P. Favre // *World J. Surg.* - 1992. - Vol. 16. - P. 1167-1171.
214. Raut, R.S. Study of variations in the formation of portal vein / R.S Raut, B. H. Bahetee // *Sch. J. App. Med. Sci.* – 2015. – Vol. 3. – P. 1370–1375.
215. Raut, R.S. Study of anatomical dimensions of portal vein / R. S. Raut, B. H. Bahetee // *Sch. J. App. Med. Sci.*- 2015. - Vol. 3. P. 1343-1345.
216. Saad, N. Portal anatomic variants relevant to transjugular intrahepatic portosystemic shunt / N. Saad, M. Darcy, W. Saad // *Tech. Vasc. Interv. Radiol.* - 2008. - Vol. 11. - P. 203-207.
217. Saha, N. Portal vein diameter in a tertiary care centre in North-East India / N. Saha, R. Sarkar, M.M. Singh // *IOSR-JDMS.* – 2015. – Vol. 14, № 12. – P. 110–113.
218. Sahani, D. Using multidetector CT for preoperative vascular evaluation of liver neoplasms: technique and results / D. Sahani, S. Saini, C. Pena [et al.] // *AJR.*- 2002.- Vol.179.- P. 53-59.
219. Sahani, D. Preoperative hepatic vascular evaluation with CT and MR angiography: implications for surgery / D. Sahani, A. Mehta, M. Blake [et al.] // *RadioGraphics.* - 2004. - Vol. 24, № 5. - P. 1367–1380.
220. Sahoo, R. K. Absent portal vein bifurcation: a rare variant and its clinical significance / R. K. Sahoo, S. K. Panda, P. Bahinipati // *Anat. Cell. Biol.* - 2014. - Vol. 47. - P. 210-213.

221. Santos, L. Congenital shunts of the portal venous system: case-series of uncommon shunts / L. Santos, S. Nobre, N. Laezza [et al.] // *Annals of Hepatology*.- 2017.- Vol.16, № 6.- P. 941-949.
222. Sapna, M. A study on the number and arrangement of the structures passing through the porta hepatis in south indian population / M. Sapna, S. D. Shetty, B. S Nayak // *Int. J. Morphol.* - 2015. - Vol. 33, № 1. – P. 164-168.
223. Sam, C.J. Congenital absence of portal vein with large inferior mesenteric-caval shunt / C.J. Sam // *Tropical Gastroenterology*.- 2011.- Vol.32, №3.- P. 223–226.
224. Schmidt, S. Portal vein normal anatomy and variants: implication for liver surgery and portal vein embolization / S. Schmidt, N. Demartines, L. Soler // *Seminars in Interventional Radiology*. - 2008. - Vol. 25, № 2. - P. 86–91.
225. Schultz, S. R. Anatomy of the portal vein bifurcation: intra- versus extrahepatic location-implications for transjugular intrahepatic portosystemic shunts / S. R. Schultz, J. M. LaBerge, R. L. Gordon [et al.] // *Journal of Vascular and Interventional Radiology*. - 1994. - Vol. 5, № 3.- P. 457-459.
226. Sheporaitis, L. Hepatic and portal surface veins: a NewAnatomicVariant revealed during abdominal CT / L. Sheporaitis, P. C. Freeny // *Am. J. Roentgenol.* - 1998. - Vol. 171. - P. 1559 - 1564.
227. Shindoh, J. Vascular architecture in anomalous right-sided ligamentum teres: three-dimensional analyses in 35 Patients / J. Shindoh, M. Akahane, S. Satou, T. Aoki [et al.] // *HPB (Oxford)*.- 2012.- Vol. 14, №1.- P. 32-41.
228. Skandalakis, J.E. Hepatic surgical anatomy / J.E. Skandalakis, L.J. Skandalakis, P.N. Skandalakis [et al.] // *Surg. Clin. N. Am.* - 2004. - Vol. 84. - P. 413-435.
229. Soyer, P. Variations in the intrahepatic portions of the hepatic and portal veins: findings on helical CT scans during arterial portography / P. Soyer, D. A. Bluemke1, M. A. Choti [et al.] // *AJR Am. J. Roentgenol.* – 1995. – Vol. 164. – P. 103–108.
230. Stamm, E. R. Normal main portal vein diameter measured on CT is larger than the widely referenced upper limit of 13 mm / E. R. Stamm, J. M. Meier, S. S. Pokhare [et al.] // *Abdom Radiol*.- 2016.- DOI: 10.1007/s00261-016-0785-9
231. Stevens, J.C. Preduodenal portal vein: two cases with differing presentation / J.C. Stevens, D. Morton, R. McElwee, [et al.] // *Arch. Surg.* – 1978. – Vol. 113. – P. 311–313.,
232. Sureka, B Portal vein variations in 1000 patients: surgical and radiological importance / B. Sureka, Y. Patidar, K. Bansal // *Br. J. Radio.* - 2015. - Vol. 88. - DOI: 10.1259/bjr.20150326.
233. Sztika, D. Anatomical variations of the hepatic portal vein associated with incomplete celiac trunk / D. Sztika, D. E. Zahoi, A. Motoc [et al.] // *Rom J. Morphol. Embryol.* - 2011. - Vol. 52, № 2.– P. 695–698.

234. Tajima, H. Aberrant left gastric vein directly draining into left portal venous system: a case report / H. Tajima, R. Murakami, T. Kumazaki // *Acta Radiol.* – 1992. – Vol. 33. – P. 462–463.
235. Takayasu, K. Intrahepatic portal vein branches studied by percutaneous transhepatic tortography / K. Takayasu, N. Moriyama, Y. Muramatsu [et al.] // *Radiology.* - 1985/ - Vol. 154. - P. 31-36.
236. Takeishi, K. Correlation between portal vein anatomy and bile duct variation in 407 living liver donors / K. Takeishi, K. Shirabe, Y. Yoshida [et al.] // *American Journal of Transplantation.* - 2015. - Vol. 15. - P. 155–160.
237. Tanaka, H. Splenic vein reconstruction is unnecessary in pancreatoduodenectomy combined with resection of the superior mesenteric vein–portal vein confluence according to short-term outcomes / H. Tanaka, A. Nakao, K. Oshima [et al.] // *HPB.* - 2017. - Vol. 19. - P. 785–792.
238. Thomson, A. Report of the committee of collective investigation of the anatomical society of Great Britain and Ireland / A. Thomson // *J. Anat. Physiol.* – 1889. – Vol. 5. – P. 99–101.
239. Tubbs, R.S. Bergman’s comprehensive encyclopedia of human anatomic variation / R.S. Tubbs, M.M. Shoja, M. Loukas. – Hoboken, New Jersey : John Wiley & Sons, Inc., 2016 . – P. 877-890.
240. Tyraskis, A. Congenital vascular anomalies of the liver / A. Tyraskis, N. Durkin, M. Davenport // *S. Afr. Med. J.* - 2017. - Vol. 107, №11. - DOI:10.7196/SAMJ.2017.v107i11.12846
241. Uchida, K. Three-Dimensional Computed Tomography scan analysis of hepatic vasculatures in the donor liver for living donor liver transplantation / K. Uchida, M. Taniguchi, T. Shimamura, T. Suzuki [et al.] // *Liver Transplantation.*- 2010.- Vol.16.- P. 1062-1068.
242. Uflacker, R. Liver anatomy applied to the placement of transjugular intrahepatic portosystemic shunts / R. Uflacker, P. Reichert, L. C. D’Albuquerque [et al.] // *Radiology.* - 1994. - Vol. 191. - P. 705-712.
243. Uflacker, R. Atlas of vascular anatomy: an angiographic approach / R. Uflacker. – Baltimore: Williams & Wilkins, 1997. – 811 p.
244. Varotti, G. Anatomic variations in right liver living donors / G. Varotti, G. E. Gondolesi, J. Goldman // *J. Am. Coll. Surg.* - 2004. - Vol. 198, № 4.– P. 577–582.
245. Walsh, G. Congenital anomalies of the portal venous system CT appearances with embryological considerations / G. Walsh, M. P. Williams // *Clinical Radiology.* - 1995.- Vol. 50. - P. 174-176.
246. Watson, C. J. E. Anatomical variation and its management in transplantation / C. J. E. Watson, S. J. F. Harper // *American Journal of Transplantation.* - 2015. - Vol. 15. - P. 1459–1471.
247. Watanabe, N. Anatomic features of independent right posterior portal vein variants: Implications for left hepatic trisectionectomy / N. Watanabe, T. Ebata, Y. Yokoyama [et al.] //

- Surgery.- 2017. -Vol.161, № 2. - P. 347-354.
248. Weinstein, J.B. High resolution CT of the porta hepatis and hepatoduodenal ligament / J.B. Weinstein, J.P. Heiken, J.K.T. Lee [et al.] // *RadioGraphics*. - 1986. - Vol. 6, № 1. - P. 55-74.
249. Wu, T. - C. Reappraisal of right portal segmental ramification based on 3-dimensional volume rendering of computed tomography during arterial portography / T.-C. Wu, R.-C. Lee, G.-Y. Chau [et al.] // *J. Comput. Assist. Tomogr.* - 2007. - Vol. 31, № 3. - P. 475 – 480.
250. Yamashita, R. Portal vein branching order helps in the recognition of anomalous right-sided round ligament: common features and variations in portal vein anatomy / R. Yamashita, T. Yamaoka, R. Nishitai [et al.] // *Abdom. Radiol.*- 2017.- Vol. 42, № 7.- P. 1832–1838.
251. Yi, S.Q. An extremely rare inversion of the preduodenal portal vein and common bile duct associated with multiple malformations. Report of an adult cadaver case with a brief review of the literature / S.Q. Yi, S. Tanaka, A. Tanaka [et al.] // *Anat. Embryol. (Berl)*. – 2004. – Vol. 208. – P. 87–96.
252. Yoshimi, F. Reconstruction of the portal vein and the splenic vein in pancreaticoduodenectomy for pancreatic cancer / F. Yoshimi, Y. Asato, K. Tanaka [et al.] // *Hepatogastroenterol.* – 2003. – Vol. 50. – P. 856–866.
253. Zhao, L.-Q. Characteristics of paraesophageal varices: A study with 64-row multidetector computed tomography portal venography / L.-Q. Zhao, W. He, G. Chen // *World J. Gastroenterol.*- 2008.- Vol. 14, №34. - DOI:10.3748/wjg.14.5331
254. Zhang, J.S. Diagnosis of an accessory portal vein and its clinical implications for portosystemic shunts / J.S. Zhang, Y.P. Wang, M.Q. Wang // *Cardiovasc. Intervent. Radiol.* – 1996. – Vol. 19. – P. 239–241.
255. Zorger, N. Multidetektor-CT bei abdominellen Notfällen / N. Zorger, A.G. Schreyer // *Radiologe*. – 2009. – Vol. 49. – P. 523–532.
256. Zhuang, Z.G. Multidetector Computed Tomography angiography in the evaluation of potential living donors for liver transplantation: single-center experience in China / Z.G. Zhuang, L.J. Qian, H.X. Gong, Y. Zhou [et al.] // *Transplantation Proceedings*.- 2008.- Vol. 40.- P. 2466 – 2477.